

AZƏRBAYCAN RESPUBLİKASI

Əlyazması hüququnda

NORMADA, HİPOKSIYA VƏ İNFEKSIYA ZAMANI BƏZİ ENDOKRİN ORQANLARIN VƏ PERİFERİK QANIN LİMFOSİTLƏRİNİN MÖRFOFUNKSIONAL XÜSUSİYYƏTLƏRİ

İxtisaslar: 3243.01 – «Patoloji fiziologiya»
3242.01 – «Patoloji anatomiya»

Elm sahəsi: «Tibb»

İddiaçı: **Samirə Məmməd həsən qızı Yaqubova**

Elmlər doktoru elmi dərəcəsi
almaq üçün təqdim edilmiş dissertasiyanın

AVTOREFERATI

Bakı – 2022

Dissertasiya işi Azərbaycan Tibb Universitetinin Patoloji anatomiya kafedrasında və Elmi-Tədqiqat Mərkəzində, Azərbaycan Respublikası Səhiyyə Nazirliyinin Məhkəmə-Tibbi Ekspertiza və Patoloji Anatomiya Birliyində yerinə yetirilmişdir.

Elmi məsləhətçilər: Əməkdar elm xadimi, tibb elmləri doktoru, professor **Sabir Cahan oğlu Əliyev**
Tibb elmləri doktoru, professor
Ədalət Bəybala oğlu Həsənov

Rəsmi opponetlər: Tibb elmləri doktoru, professor
Həqiqət Əbdül qızı Qədirova
Tibb elmləri doktoru
İlqar Əlixan oğlu Həsənov
Professor
Akif Mehmet Çiftçioğlu
Professor
Emine Ali Şamdancı

Azərbaycan Respublikasının Prezidenti yanında Ali Attestasiya Komissiyasının Azərbaycan Tibb Universitetinin nəzdində fəaliyyət göstərən BED 4.13 Birdəfəlik dissertasiya şurası

Birdəfəlik dissertasiya şurasının sədri: Əməkdar elm xadimi, REA-nın akademiki, tibb elmləri doktoru, professor
_____ **Vaqif Bilas oğlu Şadlinski**

Birdəfəlik dissertasiya şurasının elmi katibi: Tibb elmləri doktoru, professor
_____ **Habil Kamil oğlu Muradov**

Elmi seminarın sədri: Tibb elmləri doktoru
_____ **Fazil İkrəm oğlu Aliyev**

İŞİN ÜMUMİ XARAKTERİSTİKASI

Mövzunun aktuallığı və işlənmə dərəcəsi. Son illər endokrin və immun sistem orqanizmdə baş verən patoloji proseslərin mərkəzində dayandığından bu sistemlərin vəziyyətinin öyrənilməsinə çox böyük diqqət yetirilir. Endokrin sistem sinir və immun sistemləri ilə birlikdə orqanizmin müxtəlif ekzogen və endogen mənşəli faktorlara qarşı cavab reaksiyalarını təmin edən, habelə ətraf mühitin müxtəlif şəraitlərinə adaptasiya proseslərini həyata keçirən ən vacib tənzimləyici sistemlərindən biridir^{1,2}.

Ədəbiyyat mənbələrində müxtəlif mənşəli ekzogen və endogen faktorların hüceyrələrin morfoloqiyasını, hüceyrə səthindəki markerlərin ekspressiyasını, metabolik aktivliyi, yaşam qabiliyyətini, faqositozu və sitokinlərin makrofaqlar tərəfindən ifrazını, habelə bakteriyaların patogenliyini dəyişdirdiyi haqda çoxsaylı məlumatlara rast gəlinir. Araşdırmalara görə belə mikromühit faktorlarından hipoksiya və infeksiya orqanizmdə müxtəlif patoloji proseslərin inkişafında əsas etioloji amil hesab olunur^{3,4}.

Hipoksiya bioloji oksidləşmənin çatışmazlığı nəticəsində yaranan və həyati funksiyaların enerji təminatının pozulması ilə müşayiət olunan tipik patoloji prosesdir⁵. Lakin hipoksiya yalnız patoloji fenomen olaraq qəbul edilmir. Digər nöqtəyi-nəzərdən hipoksiya orqanizmin həyat fəaliyyəti nəticəsində hər gün üzleşə biləcəyi və toxumaların oksigendən istifadəsinin pozulması ilə baş verən təbii fizioloji prosesdir. Ağır fiziki iş və periodik olaraq yüksək

¹ Rubingh, J. The Role of Thyroid Hormone in the Innate and Adaptive Immune Response during Infection / J.Rubingh, A.van der Spek, E.Fliers [et al.] // Compr Physiol. – 2020. 10(4), – p. 1277-1287.

² Yada, T., Tort, L. Stress and disease resistance: immune system and immunoendocrine interactions // Fish Physiology. – 2016. 35, – p. 365-403.

³ Iakushko, O.S. The modern concept of morphological and functional features of the endocrine glands // СМБ. – 2016. 58(4), – p.153-159.

⁴ Hsiu-Chi Lee, Shaw-Jenq Tsai, Endocrine targets of hypoxia-inducible factors // Journal of Endocrinology, – 2017. – 234(1), – p. R53–R65.

⁵ Ханум Айдын г., Ахундов, Р.А. Гипоксия, его дефицит в организме // – Баку: Здоровье, – 2013. № 5, – с.194-197.

dağlıq ərazilərdə olmaq belə orqanizmdə müxtəlif səviyyələrdə hipoksik vəziyyətlərin baş verməsinə səbəb olur^{6,7}.

Elmi mənbələrdə müxtəlif lokalizasiyalı nozokomial infeksiyalar, o cümlədən stafilokokk infeksiyaları, xüsusilə də, *Staphylococcus aureus* çox geniş yayılmış törədici agent kimi müasir təbabətin əsas tibbi-sosial əhəmiyyət kəsb edən problemi olaraq bu günə qədər öz aktuallığını itirmir⁸. Bu isə stafilokokklarnın müxtəlif patologiyalar zamanı əsas opportunist-mikrob kimi mühüm rol oynaması, eyni zamanda yüksək patogen təsirə malik olması ilə əsaslandırılır. Digər tərəfdən patogen mikrobun təsiri nəticəsində infeksiyanın baş vermə ehtimalı, inkişaf dinamikası və gedişinin əsas xüsusiyyətləri orqanizmin endokrin və immun sisteminin funksional vəziyyətindən asılıdır. Orqanizmdə istənilən infeksiyon antigenlərə, o cümlədən stafilokokk mənşəli infeksiyalara qarşı ilk olaraq müxtəlif orqan və sistemlərə geniş diapazonda hormonal təsir göstərən daxili sekresiya vəziləri, eləcə də immun sistem orqanları reaksiya verir^{9,10}.

Həm kəskin, həm də xronik patologiyalar zamanı hipoksiya və infeksiya çox vaxt müştərək inkişaf edir və ümumiyyətlə, orqanizmdə mənfi klinik nəticələrə gətirib çıxarır. Son illər aparılan elmi-tədqiqatlar hipoksiya və infeksiya ilə əlaqədar olaraq baş verən iltihabın orqanizmdə molekulyar, hüceyrə və klinik səviyyələrdə bir-

⁶ Грачёв, В.И., Севрюков, И.Т., Маринкин, И.О. Гипоксия животного организма, причины и следствия // – Москва: Экология промышленного производства, – 2018. № 2, – с. 42-57.

⁷ Shamenko, V.O., Kadzharian, Ye.V., Abramov, A.V. Intermittent hypobaric hypoxia and neuroendocrine reaction of the parvocellular neurons of the paraventricular hypothalamic nucleus // Патология. – 2019. 3(47), – р. 334-338.

⁸ Косинец, В.А., Федотов, Д.Н. Морфологические перестройки в эндокринных железах при экспериментальном распространенном гнойном перитоните // – Витебск: Ученые записки учреждения образования витебская орден знак почета государственная академия ветеринарной медицины, – 2015. № 1, – с.230.

⁹ Гараев, Г.Ш. Структурные изменения поджелудочной железы при перитоните и роль функционального состояния брыжеечных лимфоузлов в его патогенезе / Г.Ш.Гараев, А.Б.Юсифова, Н.Р.Дадашова [и др.] // Хирургия. – Москва: – 2010. № 1, – с. 32-37.

¹⁰ Ahmetagic, A. Etiology of peritonitis / A.Ahmetagic, F.Numanovic, S.Ahmetagic [et al] // Med Arh. – 2013. 67(4), – р. 278-281.

biri ilə sıx bağlı olan patoloji proseslər olduğunu göstərir, yəni hipoksiya orqanizmdə iltihab törədə bildiyi kimi, iltihab da hipoksiya törədir¹¹.

Hipoksiya və infeksiya orqan və toxumalara, o cümlədən endokrin və immun sistemə zədələyici təsir göstərərək, orqanizmin funksional vəziyyətini və maddələr mübadiləsini dəyişir, endokrin və immun orqanlar arasında qarşılıqlı əlaqə mexanizmlərinin, habelə homeostazın pozulmasına gətirib çıxarır, neyrohumoral mənşəli patologiyaların əmələ gəlməsinə səbəb olur, eləcə də mövcud xəstəlikləri daha da dərinləşdirir¹².

Dünyada endokrin və immun patologiyaların geniş vüsət aldığı bir dövrdə müxtəlif stress faktorlarının, o cümlədən hipoksiya və infeksiyanın, əsasən də, bu faktorların birgə təsiri zamanı endokrin və immun sistemin morfoloji mənzərəsi, bu faktorlara qarşı orqanizmin, o cümlədən endokrin vəzilərin və limfa sisteminin verdiyi cavab reaksiyaları ətraflı araşdırılmamışdır. Digər nöqtəyə nəzərdən endokrin orqanların toxuma quruluşunun, habelə reaktivliyinin müxtəlifliyi, onlar arasında mövcud olan əlaqələrin patomorfoloji əsasını təşkil edən mexanizmlərin kifayət qədər mürəkkəbliyi, orqanizmdə baş verən kompensator-uyğunlaşma prosesləri zamanı endokrin və immun sistemin rolunun qiymətləndirilməsi tibbi-bioloji elmlər arasında aktual məsələlərdən biridir¹³. Xüsusilə qeyd etmək lazımdır ki, stress-faktorların, o cümlədən hipoksiya və infeksiyanın təsiri zamanı endokrin vəzilərin qarşılıqlı münasibətlərinin öyrənilməsi, təkcə onlarda baş verən struktur dəyişikliklərin analizi ilə məhdudlaşdırıla bilməz. Orqanizmdə hipoksiya və infeksiyaya qarşı adaptasiya mexanizmlərinin formalaşmasının fazalı gedişi və bu prosesdə endokrin vəzilərin (adenohipofiz, böyrəküstü və qalxanabənzer

¹¹ Biddlestone, J., Bandarra, D., Rocha, S. The role of hypoxia in inflammatory disease (Review) // International Journal of Molecular Medicine, – 2015. 35(4), – p. 859-869.

¹² Chen, Y., Gaber, T. Hypoxia / HIF Modulates Immune Responses // Biomedicines. – 2021. 9(3), – p. 260.

¹³ Calzia, E. Hypoxia determines survival outcomes of bacterial infection through HIF-1alpha dependent reprogramming of leukocyte metabolism / E.Calzia, P.Asfar, B.Hauser [et al] // Science Immunology. – 2017. 2(8), – p. 2861.

vəzilərin), eləcə də limfa sisteminin (müsariqə limfa düyünləri və periferik qanın limfositlərinin) hər birinin ayrılıqda iştirakı nəzərə alınmalıdır¹⁴.

Bu baxımdan stress faktorları olan – hipobarik hipoksiya və stafilokokk infeksiyası, əsasən də, bu faktorların müştərək təsiri zamanı endokrin və immun sistemin hüceyrələrini, bu hüceyrələrin hipoksik və infeksiyon proseslərlə qarşılıqlı əlaqəsini, eləcə də orqanizmdə baş verən adaptasiya proseslərində rolunun müqayisəli öyrənilməsi planlaşdırdığımız elmi-tədqiqat işinin əsas qayəsini (məğzini) təşkil edir.

Tədqiqatın məqsədi normada, hipoksiya və infeksiya şəraitində, eləcə də hipoksiya və infeksiyanın birgə təsiri zamanı adenohipofiz, qalxanabənzər və böyrəküstü vəzilərin, habelə müsariqə limfa düyünləri və periferik qanın limfositlərinin struktur dəyişikliklərinin patogeneza və morfogenezinin kompleks şəkildə öyrənilməsindən ibarət olmuşdur.

Tədqiqatın vəzifələrinə aiddir:

1. Kəskin hipobarik hipoksiya zamanı histoloji, elektron-mikroskopik, immunhistokimyəvi və morfometrik müayinə üsullarından istifadə etməklə, adenohipofiz, qalxanabənzər və böyrəküstü vəzilərin, eləcə də müsariqə limfa düyünlərinin hüceyrə və hüceyrədənkənar strukturunda baş verən dəyişiklikləri öyrənmək.
2. Uzunmüddətli (xronik) hipobarik hipoksiya şəraitində histoloji, elektron-mikroskopik, immunhistokimyəvi və morfometrik müayinə üsullarından istifadə etməklə, adenohipofiz, qalxanabənzər və böyrəküstü vəzilərin, eləcə də müsariqə limfa düyünlərinin hüceyrə və hüceyrədənkənar strukturunda yaranan dəyişiklikləri öyrənmək.
3. Kəskin hipobarik hipoksiya zamanı histoloji, immunhistokimyəvi və morfometrik müayinə üsullarından istifadə etməklə, periferik qanın limfositlərinin struktur dəyişikliklərinin səciyyəvi xüsusiyyətlərini müəyyən etmək.

¹⁴ Newby, E.A. Fetal endocrine and metabolic adaptations to hypoxia: the role of the hypothalamic-pituitary-adrenal axis [et al.] // Am J Physiol Endocrinol Metab. – 2015. 309(5), – p. E429-439.

4. Uzunmüddətli (xronik) hipobarik hipoksiya zamanı histoloji, immunhistokimyəvi və morfometrik müayinə üsullarından istifadə etməklə, periferik qanın limfositlərinin struktur dəyişikliklərinin səciyyəvi xüsusiyyətlərini müəyyən etmək.
5. Stafilokokk infeksiyası zamanı histoloji, elektron-mikroskopik, immunhistokimyəvi və morfometrik müayinə üsullarından istifadə etməklə, adenohipofiz, qalxanabənzər və böyrəküstü vəzilərin, eləcə də müsariqə limfa düyünlərinin hüceyrə və hüceyrədənəkar struktur dəyişikliklərini qiymətləndirmək.
6. Stafilokokk infeksiyasının təsiri zamanı histoloji, immunhistokimyəvi və morfometrik müayinə üsullarından istifadə etməklə, periferik qanın limfositlərinin struktur dəyişikliklərinin səciyyəvi xüsusiyyətlərini müəyyən etmək.
7. İnfeksiya fonunda uzunmüddətli hipoksiya zamanı adenohipofiz, qalxanabənzər və böyrəküstü vəzilərin, eləcə də müsariqə limfa düyünləri və periferik qanın limfositlərinin hüceyrələrində və hüceyrədənəkar strukturunda baş verən dəyişiklikləri müəyyən etmək.
8. Hipoksiya və infeksiyanın həm ayrı-ayrılıqda, həm də müştərək təsiri ilə hipofizdə, qalxanabənzər və böyrəküstü vəzilərdə, müsariqə limfa düyünlərində baş verən kompensator-adaptasiya proseslərinin əsas səciyyəvi xüsusiyyətlərini müəyyən etmək.

Tədqiqatın metodları. Tədqiqat işində makro-mikroskopik təşrih, histoloji, elektron-mikroskopik, immunhistokimyəvi, immunferment analiz və morfometrik müayinə üsullarından kompleks şəkildə istifadə edilmişdir. Tədqiqat nəticəsində alınmış kəmiyyət göstəricilərinin «MS EXCEL-2019» və IBM Statistics «SPSS-26» proqramlar paketindən istifadə etməklə, variasion, diskriminant və dispersiya statistik üsulları ilə hesablanması aparılmışdır.

Müdafiəyə çıxarılan əsas müddəalar:

- Hipobarik hipoksiya və stafilokokk infeksiyası «stress» faktoru kimi həm ayrı-ayrılıqda, həm də müştərək olaraq endokrin vəzilərin, eləcə də müsariqə limfa düyünlərinin morfolojiyasına və periferik qanın limfositlərinə təsir göstərir,

toxumaların hüceyrə və hüceyrədənənar strukturunda nəzərəçarpacaq morfofunksional dəyişikliklərə səbəb olur.

- Hipobarik hipoksiya və stafilokokk infeksiyasının həm ayrı-ayrılıqda, həm də müştərək təsiri ilə endokrin vəzilərdə, habelə müsariqə limfa düyünləri və periferik qanın limfositlərində baş verən morfofunksional dəyişikliklər bir-biri ilə sıx əlaqəli reaksiyalar kompleksini təmsil edir.
- Hipoksiya və infeksiyanın təsir və davamətmə müddətindən (kəskin və ya xronik), təkrarlanmasından (birdəfəlik və ya təkrar), habelə infeksiyon agentin patogenlik dərəcəsiindən, infeksiyon prosesin inkişaf tempindən və yayılmasından asılı olaraq adenohipofiz, qalxanabənzər və böyrəküstü vəzilərin, müsariqə limfa düyünlərinin toxuma strukturu və periferik qanın limfositləri müxtəlif reaksiyalarla cavab verir.
- Hipobarik hipoksiya və stafilokokk infeksiyasının istər ayrı-ayrılıqda, istərsə də birgə təsiri ilə endokrin vəzilərin hüceyrələrində, müsariqə limfa düyünləri və periferik qanın limfositlərində baş verən dəyişikliklər hər bir toxumada müxtəlif formada təzahür edir, bu da hüceyrə və toxumaların növündən, morfofunksional xüsusiyyətlərindən, hipoksiya və infeksiyaya qarşı rezistentliyindən və həssaslıq dərəcəsiindən asılı olaraq dəyişir.
- Hipobarik hipoksiya və stafilokokk infeksiyasının həm ayrı-ayrılıqda, həm də müştərək təsiri zamanı endokrin vəzilərdə və müsariqə limfa düyünlərində, eləcə də periferik qanın limfositlərində baş verən dəyişikliklər fazalı xarakter daşıyır, eksperimentin müddəti artdıqca hüceyrə və toxumalarda reparativ-regenerasiya prosesləri sürətlənir və hüceyrələr yeni yaranmış mühitə adaptasiya olunur.
- Hipobarik hipoksiya və stafilokokk infeksiyası uzun müddət davam etdikdə bütövlükdə orqanizmin, o cümlədən endokrin vəzilərin, müsariqə limfa düyünləri və periferik qanın limfositlərinin hipoksiya və infeksiyaya qarşı kompensator-adaptasiya proseslərini təmin edir, nəticədə endokrin vəzilərin və immun sistemin strukturunun yenidənqurulması baş verir.

- Hipobarik hipoksiya və stafilokokk infeksiyasının həm ayrı-ayrılıqda, həm də müştərək təsiri endokrin vəzilər, müsariqə limfa düyünləri ilə periferik qanın limfositləri, habelə endokrin və immun orqanlar arasında qarşılıqlı əlaqə mexanizmlərinin pozulmasına gətirib çıxarır.
- Hipoksiya orqanizmin toxumalarında mühüm immun effektor yolları tənzimləməklə, infeksiya prosesini və patologiyanın sonrakı gedişini əhəmiyyətli dərəcədə dəyişə bilər. Bu isə müxtəlif patoloji proseslər zamanı hipoksiya və infeksiyanın birgə inkişaf etməsinə səbəb olur.

Tədqiqatın elmi yeniliyi. Histoloji, elektron-mikroskopik, immunhistokimyəvi və morfometrik müayinə üsullarından kompleks şəkildə istifadə etməklə, uzunmüddətli hipobarik hipoksiya və stafilokokk infeksiyasının müştərək təsiri ilə endokrin vəzilərin (adenohipofiz, qalxanabənzər və böyrəküstü vəzilərin) toxuma strukturunda və orqanizmin immun statusunda, əsasən də, müsariqə limfa düyünləri və periferik qanın limfositlərində baş verən morfoloji dəyişikliklərin xarakteri ətraflı tədqiq olunmuş, alınan nəticələr kəmiyyət və keyfiyyət baxımından qiymətləndirilmişdir. Həmin mexanizmlərin əsas prinsipləri hipoksiya və infeksiyanın ayrı-ayrılıqda təsiri zamanı da öyrənilmişdir.

Endokrin vəzilərin tədqiqi zamanı alınan nəticələr limfoid orqanlarda baş verən dəyişikliklərlə müqayisə olunmuş, vəzi hüceyrələrinin bir-biri ilə, müsariqə limfa düyünlərinin isə limfositlərlə koordinasiyalı qarşılıqlı əlaqə mexanizmləri səciyyələndirilmişdir.

Orqanizmdə patogen amilin təcrid edilməsinə və elminasiyasına, eləcə də homeostazın bərpasına və bərpaedici proseslərin aktivləşdirilməsinə yönəlmiş mürəkkəb, çoxkomponentli reaksiyaların əsas prinsipləri tədqiq edilmişdir.

Endokrin vəzilərin, limfositlərin və müsariqə limfa düyünlərinin hipoksiyaya – O₂ çatışmazlığına və infeksiyaya – periton boşluğuna yeridilmiş patogen mikroba – davamlılıq əldə etməklə uyğunlaşmasının əsas xüsusiyyətləri, toxumalarda baş verən reparativ regenerasiya proseslərinin gedişi, vəzilərdə və limfa

düynlərində formalaşan adaptasiya proseslərinin əsas mexanizmləri müqayisəli təhlil olunmuşdur.

Tədqiqatın nəzəri və praktiki əhəmiyyəti. Alınan nəticələr orqanizmdə hormonal balansın pozulması nəticəsində formalaşan bir çox xəstəliklərin, o cümlədən endokrin və immun sistemdə baş verən patologiyaların, habelə hipobarik hipoksiya ilə müalicə zamanı profilaktik tədbirlərin həyata keçirilməsi üçün adaptasiya mexanizmlərinin qiymətləndirilməsində əsas meyar kimi tətbiq edilə bilər. Bu zaman orqanizmin spesifik və qeyri-spesifik müqavimətini artırmaqla, pozulmuş funksiyaların bərpasına yönəlmiş daxili mexanizmləri (sanogenez mexanizmləri) aktivləşdirmək mümkündür. Orqanizmin daxili sanogen mexanizmlər hesabına isə istənilən mühitə davamlılığını artırmaq, bununla da insanların həyat fəaliyyətinin yaxşılaşmasına, xəstəliklərin, əsasən də, xronik nozoloji xəstəliklərin sayının, eləcə də kəskinləşməsinin azalmasına nail olmaq olar.

Orqanizmdə endokrin və immun sistemin regenerativ reaksiyalarının intensivliyi, endokrin vəzilərin ehtiyat imkanları kompensator-adaptasiya proseslərinin inkişafında (formalaşmasında) nəzərə alınmalıdır. Tədqiqatın nəticələrindən peşəkar fəaliyyət şəraitinə xüsusi hazırlığın, aviasiya və kosmik uçuşların, yüksək hündürlük və dağ-mədən işlərinin təşkilində, aerokosmik təbabətdə, idman təbabəti və bədən tərbiyəsi praktikasında qıcıqlandırıcı faktorların yaratdığı dəyişikliklərin profilaktikasında, orqanizmdə adaptasiya və bərpa proseslərinin möhkəmləndirilməsində həkimlər tərəfindən istifadə oluna bilər. Təhlükəli peşə sahiblərinin (pilotlar, dənizçilər, fövqəladə halların şəxsi heyəti və s.) ekstremal təsirlərə qarşı stress müqavimətini, idmançılarla məşq zamanı məşq prosesinin effektivliyini artırmaq məqsədi ilə tətbiq edilə bilər.

Hipoksiyanın tətbiqi orqanizmin qeyri-spesifik rezistentliyinin artmasına yönəlmiş genetik proqramlaşmış mexanizmləri işə salmaqla müxtəlif stress vəziyyət və nozoloji xəstəliklərin profilaktika, müalicə və reabilitasiyasında istifadə edilə bilər. Eyni zamanda idmançıların, uçuş heyətinin və digər təhlükəli peşə sahiblərinin intervallı barokamera məşqləri vasitəsilə müxtəlif dərəcəli hipoksiyalara dözümlüyünü qiymətləndirmək, hipoksiyaya

qarşı fərdi davamlılığın azalmasına səbəb olan gizli xəstəliklərin aşkar edilməsi üçün sınaq məqsədilə tətbiq edilə bilər.

Dissertasiya işinin materiallarının aprobeşiyası. Dissertasiya işinin əsas nəticələri «Beynəlxalq Tibb Konqres»-ində (Hannover, 2015), ə.e.x., prof. K.Ə.Balakişiyevin anadan olmasının 110 illik yubileyinə həsr olunmuş Beynəlxalq Elmi Konfransda (Bakı, 2016), ə.e.x., prof. Q.Ş.Qarayevin anadan olmasının 70 illik yubileyinə həsr olunmuş Elmi Konfransda (Bakı, 2017), prof. Ə.T.Ağayevin anadan olmasının 75 illik yubileyinə həsr olunmuş Elmi Konfransda (Bakı, 2019), Azərbaycan Tibb Universitetinin İnsan anatomiyası və tibbi terminologiya kafedrasının yaradılmasının 100 illik yubileyinə həsr olunmuş Beynəlxalq Elmi-praktik Konfransda (Bakı, 2019), «VIII Beynəlxalq Avrasiya Cərrahiyyə və Hepatoqastroenterologiya Konqres»-ində (Bakı, 2019), Tekirdağ Namiq Kamal Universiteti və TURAZ Akademiyası ilə birgə keçirilmiş «XI Beynəlxalq Ədliyyə Tibbi Konqres»-ində (Tekirdağ, 2019), «İdman, Antropologiya, Qidalanma, Anatomiya və Radiologiya üzrə 2-ci Beynəlxalq Konqres»-də (Kappadokia, 2020), ə.e.x., prof. M.M.Davatdarovanın anadan olmasının 85 illik yubileyinə həsr olunmuş Beynəlxalq Elmi Konfransda (Bakı, 2020), Beynəlxalq Morfoloqlar Assosiasiyasının XV Konqresində (Xanti-Mansiysk, 2020), Azərbaycan Tibb Universitetinin yaradılmasının 90 illik yubileyinə həsr olunmuş «Təbabətin aktual problemləri» mövzusunda Beynəlxalq Elmi-praktik Konqresdə (Bakı, 2020), Humanitar və İctimai Elmlər üzrə II Beynəlxalq Elmi Konfransda (Bakı, 2020), Azərbaycan Tibb Universitetinin yaradılmasının 90, Azərbaycanda Ali Əczaçılıq təhsilinin 80 illik yubileyinə həsr edilmiş «Əczaçılığın müasir problemləri» mövzusunda V Beynəlxalq Elmi Konqresdə (Bakı, 2021), Azərbaycan Tibb Universitetinin yaradılmasının 90 illik yubileyinə həsr olunmuş «Sağlam əmək və həyat təhlükəsizliyi – 2021» mövzusunda Elmi-praktik Konfransda (Bakı, 2021), «XXVII Beynəlxalq Morfoloji Elmləri Simpoziumu «Hüceyrə, toxuma, orqanlar – təcrübə, innovasiya və progress» konqres»-ində (Almata, 2021), «Fundamental fənlər və klinik təbabətin tibbi tədris prosesində innovativ texnologiyaların rolu» konqresində (Səmərqənd, 2021), prof. T.Ə.Əliyevin anadan olmasının 100 illik yubileyinə həsr

olunmuş «Təbabətin aktual problemləri» mövzusunda Beynəlxalq Konqresdə (Bakı, 2021), «Tibbi-bioloji elmlərin aktual problemlərinə həsr olunmuş Elmi-praktik konfrans»-da (Xarkov, 2021), «Avropa Elmlər və Tədqiqatlar Akademiyasının XIX Beynəlxalq Konfransı»-nda (Hamburq, 2021), Ümumdünya Osteoporozla Mübarizə Gününə həsr olunmuş Qazaxıstanın, yaxın və uzaq xarici ölkələrin tibb təhsil müəssisələri arasında «Müasir tibb: yeni yanaşma və aktual tədqiqat» mövzusunda beynəlxalq elmi-praktik konfransda (Aktobe, 2021), III Beynəlxalq TURAZ Akademiyası «Şiddət və Mediya» mövzusunda Məhkəmə Təbabəti, Ədliyyə Tibbi və Patoloji Konqresində (Bakı, 2021), həmçinin Azərbaycan Tibb Universitetinin Elmi-Tədqiqat Mərkəzində (Bakı, 2022, protokol №2), Patoloji anatomiya, Patoloji fiziologiya, İnsan anatomiyası və tibbi terminologiya, Sitologiya, embriologiya və histologiya kafedralararası iclasında (Bakı, 2022, protokol №1), Azərbaycan Respublikasının Prezidenti yanında Ali Attestasiya Komissiyasının Azərbaycan Tibb Universitetinin nəzdində fəaliyyət göstərən BED 4.13 Birdəfəlik dissertasiya şurasının elmi seminarında (Bakı, 2022, protokol №1) müzakirə olunmuşdur.

Nəticələrin tətbiqi. Tədqiqatın nəticələrindən Azərbaycan Tibb Universitetinin İnsan anatomiyası və tibbi terminologiya, Sitologiya, embriologiya və histologiya, Normal fiziologiya, Patoloji fiziologiya və Patoloji anatomiya kafedralarının tədris prosesində istifadə etmək olar. İdman təbabəti və bədən tərbiyəsi praktikasında – idmançılarla məşq zamanı, habelə hipobarik hipoksiya ilə müalicə zamanı adaptasiya mexanizmlərinin möhkəmləndirilməsi məqsədi ilə təşkil olunan profilaktik tədbirlərin həyata keçirilməsində tətbiq etmək olar. Müxtəlif dərəcəli hipoksiyalara dözümlülüyü qiymətləndirmək, hipoksiyaya qarşı fərdi davamlılığın azalmasına səbəb olan gizli xəstəliklərin aşkar edilməsi üçün sınaq məqsədilə istifadə etmək olar.

Dərc olunmuş işlər. Dissertasiya işinin mövzusu üzrə 50 elmi iş dərc olunmuşdur. Bunlardan 32-i elmi məqalə, 18-i tezisdır. Jurnal məqalələrindən 9-u xarici mətbuatda («World Science» – Varşava, Polşa; «Вестник Хирургии Казахстана» – Almata, Qazaxstan; «Вестник Авиценны» – Düşənbə, Tacikistan; «Medicine Science» –

Türkiyə, Malatya; «Клиническая патофизиология», Rusiya, Sankt-Peterburq, «Archiv Euro Medica» – Hannover, Almaniya; «СВИТ медицины та биологii» («World of Medicine and Biology») – Poltava, Ukrayina, 7-i isə beynəlxalq xülasələndirmə və indeksləmə sisteminə (Web of Science, SCOPUS) daxil olan dövrü elmi nəşrdə dərc olunmuşdur.

Dissertasiyanın həcmi və strukturu. Dissertasiya kompüterdə yığılmış 394 səhifədə (403785 işarə) şərh edilmiş və «Giriş» (həcmi: 19032 işarə), «Dissertasiyanın əsas məzmunu» (həcmi: 377815 işarə), «Yekun» (həcmi: 33116 işarə), «Nəticələr» (həcmi: 4752 işarə), «Praktiki tövsiyələr» (həcmi: 2186 işarə), «İstifadə edilmiş ədəbiyyat siyahısı» struktur bölmələrindən ibarətdir.

«Dissertasiyanın əsas məzmunu» bölməsi 7 fəsilə ayrılmışdır: I fəsil. «Ədəbiyyat xülasəsi» (həcmi: 142144 işarə), II fəsil. «Material və metodlar» (həcmi: 16319 işarə), III fəsil. «Normada, hipobarik hipoksiya və stafilokokk infeksiyası (peritonit) zamanı adenohipofizin morfofunksional xüsusiyyətlərinin eksperimental tədqiqi» (həcmi: 44527 işarə), IV fəsil. «Normada, hipobarik hipoksiya və stafilokokk infeksiyası (peritonit) zamanı qalxanabənzər vəzinin morfofunksional xüsusiyyətlərinin eksperimental tədqiqi» (həcmi: 58048 işarə), V fəsil. «Normada, hipobarik hipoksiya və stafilokokk infeksiyası (peritonit) zamanı böyrəküstü vəzilərin morfofunksional xüsusiyyətlərinin eksperimental tədqiqi» (həcmi: 74491 işarə), VI fəsil. «Normada, hipobarik hipoksiya və stafilokokk infeksiyası (peritonit) zamanı müsariqə limfa düyünlərinin morfofunksional xüsusiyyətlərinin eksperimental tədqiqi» (həcmi: 31377 işarə), VII fəsil. «Normada, hipobarik hipoksiya və stafilokokk infeksiyası (peritonit) zamanı periferik qanın limfositlərinin morfofunksional xüsusiyyətlərinin eksperimental tədqiqi» (həcmi: 10909 işarə).

İstifadə edilmiş ədəbiyyat siyahısı 268 mənbəni əhatə edir ki, bunlardan 4-ü Azərbaycan, 75-i rus və 189-u digər xarici dillərdədir. Dissertasiya işində 52 cədvəl, 19 diaqram və 119 fotosəkil verilmişdir.

TƏDQIQATIN MATERIAL VƏ METODLARI

Tədqiqat çəkisi 180-200 qram olan, xüsusi şəraitdə yetişdirilmiş, erkək yetkin 140 baş ağ siçovul üzərində aparılmışdır. Tədqiqatın məqsəd və vəzifələrinə uyğun olaraq obyekt kimi seçilmiş eksperimental heyvanlar 4 qrupa – kontrol, hipoksiya, infeksiya və əsas qruplara bölünmüşlər (cədvəl). I kontrol qrupa 20 siçovul daxil edilmiş və eksperimental heyvanlara müdaxilə edilməmişdir. II hipoksiya qrupuna daxil edilən 40 siçovul üzərində hipoksiya modeli yaradılmışdır. Eksperimental heyvanlar dəniz səviyyəsindən 2000-3000 metr hündürlükdəki atmosfer təzyiqinə uyğun mühit yaradan ventilyasiyalı xüsusi barokameraya yerləşdirilmişdir. Hipoksiya qrupuna daxil edilmiş eksperimental heyvanlar hər qrupda 10 siçovul olmaqla 4 yarımqrupa bölünmüşdür.

Cədvəl.

Eksperimental heyvanların qruplar üzrə bölgüsü.

Qruplar	Yarım qruplar	Heyvanın sayı	Eksperimentin modeli	Eksperimentin müddəti
I Kontrol qrupu	I	5	–	2-ci gün
	II	5		5-ci gün
	III	5		15-ci gün
	IV	5		30-cu gün
II Hipoksiya Qrupu	I A	I	Kəskin hipoksiya	2-ci gün
		II		10
	I B	I	Xronik hipoksiya	15-ci gün
		II		10
III İnfeksiya qrupu	I	10	İnfeksiya	2-ci gün
	II	10		5-ci gün
	III	20		15-ci gün
IV Əsas qrup	I	20	İnfeksiya+ Hipoksiya	15-ci gün
	II	20		30-cu gün

I və II yarımqrup heyvanlar hər gün 2 dəfə 2 saat olmaqla (1 saat fasilə ilə) uyğun olaraq 2 və 5 gün müddətində barokamerada

saxlanılmış və kəskin hipoksiyanın, III və IV yarımqrup heyvanları ilə eyni qayda ilə həftədə 5 dəfə və hər dəfə 2 saat olmaqla (1 saat fasilə ilə) 15 və 30 gün müddətində xronik hipoksiyanın təsirinə məruz qalmışlar.

III infeksiya qrupuna daxil edilən 40 siçovulu yoluxdurmaq üçün onların periton boşluğuna fizioloji məhlulda standart üsulla hazırlanmış 1 ml həcmində $1 \cdot 10^9$ mikrob hüceyrəsi/kq (hər kq-a) konsentrasiyasında həll edilmiş *Staphilococcus aureus* kulturasının suspenziyası yeridilmişdir.

IV əsas qrupun 40 siçovulu intraperitoneal *S.aureus* kulturası ilə yoluxdurulduqdan sonra həftədə 5 dəfə və hər dəfə 2 saat olmaqla (1 saat fasilə ilə) 15 və 30 gün müddətində xüsusi ventilyasiyalı barokameraya yerləşdirilmişdir.

Eksperimental heyvanlar arxası üstə əməliyyat stoluna bağlanmış, makro-mikroskopik təşrih səthi efir narkozu altında aparılmışdır. Qruplar üzrə ayrılmış heyvanların quyruq venasından qan götürülmüş və əşya şüşələri üzərində periferik qandan yaxmalar hazırlanmışdır. Periton boşluğuna 100mq/kq olmaqla 2-2,5%-li teopental-natrium məhlulu (anestetik) yeridilməklə heyvanlar eftanaziya edilmişdir. Təcrübə heyvanları cansızlaşdırıldıqdan sonra kəllə boşluğu açılmış, orta xətt boyunca kəsik aparılmış, boyun və qarın boşluqları açılmışdır.

Kəllə boşluğu açıldıqdan sonra kəllə əsasında türk yəhəri üzərində yerləşmiş hipofiz vəzisi sərt qişa ilə birlikdə yatağından çıxarılmışdır. Boyun nahiyəsində dilaltı sümükdən aşağıda yerləşən əzələləri qayçı ilə kəsməklə, qalxanabənzər vəzi kompleks şəkildə yatağından götürülmüşdür. Periton boşluğu açıldıqdan sonra qalxan çənbərbağirsaq qövsündən başlayaraq saat əqrəbi istiqamətində hər 3 limfa düyünündən biri nazik uclu qayçı ilə kəsilərək, müsariqə səfhələri arasından çıxarılmışdır. Peritonun arxa səfhəsi kəsilmiş, peritonarxası sahədə böyrəklərin yuxarı qütbü üzərində yerləşmiş böyrəküstü vəzilər kəsilib götürülmüşdür.

Çıxarılmış endokrin vəzilərin kütləsi ölçülmüşdür. Müsariqə limfa düyünləri və vəzilər makroskopik üsulla müayinə edilmişdir – orqanların rəngi, forması, konsistensiyası, kapsulunun vəziyyəti müəyyən edildikdən sonra petri kasacıqlarına qoyulmuşdur.

Orqanlar makroskopik qiymətləndirildikdən sonra ayı-ayrı fraqmentlər şəklində histoloji müayinə üçün 10%-li neytral formalin, Buen və Karnua məhlullarında (36-72 saat), elektron-mikroskopik müayinə üçün isə fosfat buferində hazırlanmış (pH=7,4) 2%-li qlüturaldehid, 2%-li paraformaldehid və 0,1%-li pikrin turşusu məhlullarında fiksasiya edilmiş və mikroskopik müayinəyə göndərilmişdir.

Adenohipofiz, qalxanabənzər və böyrəküstü vəzilərdə, habelə müariqə limfa düyünlərində CD4+ və CD8+ antigenləri immunhistokimyəvi müayinə ilə tədqiq edilmişdir. İmmunferment analiz üsulu ilə qanın plazmasında TSH və kortizol hormonları təyin edilmişdir. Mikroskopik müayinələrin gedişində tədqiqat obyektlərinin morfofunksional xüsusiyyətlərinin keyfiyyətə səciyyələndirilməsi ilə yanaşı, bir sıra kəmiyyət göstəriciləri də öyrənilmişdir.

Tədqiqat zamanı alınmış kəmiyyət və keyfiyyət göstəriciləri müasir tövsiyələrlə statistik təhlil edilmişdir. Statistik analiz variasiya, diskriminant və dispersiya üsullarının tətbiqi ilə aparılmış, variasiya analizində kəmiyyət göstəricilərinin eninə müqayisəsi üçün qeyri-parametrik U-Mann-Whitney (2 qrup), uzununa müqayisəsi üçün W-Uilkokson (W-Wilcoxon) meyarlarından istifadə edilmişdir.

TƏDQIQATIN NƏTİCƏLƏRİ VƏ MÜZAKİRƏSİ

Hipoksiya zamanı endokrin vəzilərin, müsariqə limfa düyünləri və periferik qanın limfositlərinin eksperimental tədqiqi

Müasir tibbin aktual problemlərindən biri olan hipoksiya orqanizmdə toxumaların oksigenlə təchizatının, eləcə də qanın transport funksiyasının pozulması ilə əlaqədar baş verən müxtəlif patoloji proseslərin əsasını təşkil edir. Endokrin vəzilərdə, müsariqə limfa düyünləri və periferik qanın limfositlərində hipoksiyanın təsiri ilə meydana çıxan dəyişikliklərin dinamikası izlənilmiş, alınan nəticələr kontrol və digər qruplarla müqayisə olunmuşdur. Nəticələrin təhlili zamanı aydın olmuşdur ki, hipoksiyanın təsiri ilə

vəzi toxumasında, müsariqə limfa düyünləri və periferik qanın limfositlərində struktur dəyişikliklər baş verir. Bu dəyişikliklərin dərəcəsi isə hipoksiyanın müddətindən və orqanların morfofunksional xüsusiyyətlərindən asılı olaraq hər bir orqanda müxtəlif xarakter daşıyır.

Tədqiqatın erkən mərhələsində oksigen çatışmazlığı şəraitində eksperimental heyvanların endokrin vəzilərinin morfoloji tədqiqi vəzi toxumasında aydın nəzərə çarpan distrofik və dezorqanizasion dəyişikliklərlə xarakterizə olunur. Eksperimentin ilk mərhələlərindən etibarən endokrinositlərin sayının dəyişməsi ilə müşayiət olunan distrofiya intensiv şəkildə inkişaf edir və eksperimentin 5-ci günü kəskin patomorfoloji dəyişikliklərlə əvəz olunur. Hipoksiyanın təsiri ilə interstitsial sahədə ödem güclənir, diffuz ödem nəticəsində retikulin liflər şişir, hüceyrələr bir-birindən ayrılır (aralanır), hüceyrələrin ölçüləri və qarşılıqlı münasibəti kəskin dəyişir. Orqanların oksigen təchizatının pozulması sinusoid kapillyarların mənfəzinin maksimal genişlənməsi və doluqanlılığı, pletora əlamətləri və ocaqlı diapedez qansızmalar fonunda damarların sıxlığının artması ilə müşayiət olunur.

Kəskin hipoksiya, əsasən, adenohipofizdə və böyrəküstü vəzinin qabıq maddəsində dərin struktur dəyişikliklər kompleksi yaradır, adenositlər və adrenokortikositlər kəskin distrofik dəyişikliklərə məruz qalır, vəzi toxumaları morfoloji xüsusiyyətlərini itirir, orqanlar qanla qeyri-bərabər dolur. Tədqiqatın 2-ci günü adenohipofizin adenositlərində diffuz ödemlə müşayiət olunan hiperemiya, toxumaarası sahədə isə neytrofil-leykositlər elementlərdən ibarət kiçik ölçülü iltihab ocaqları aydın nəzərə çarpır. Eksperimentin müddəti artdıqca (5-ci gün) hüceyrələrin sitoplazmasında çoxlu sayda vezikullar, lizosomlar və mikroölçülü piy damlları vəzi hüceyrələrinin piy (vakuol) distrofiyasını əks etdirir.

Qalxanabənzər vəzinin payıcıqlı quruluşu isə dəyişilmir, yalnız bəzi preparatlarda payıcıqlar zəif seçilir, tək-tək deskvamasiyaya uğramış və kolloidlə hopmuş tirositlər nəzərə çarpır. Bəzi follikulların mənfəzində kolloidin qatılmaşması müşahidə edilir, habelə toxumaarası sahənin ödemi follikulların sıxılmasına səbəb olur.

Folikulların sıxılması, əsasən, vəzinin mərkəzi zonasında follikulların formasını dəyişməsi – yastılaşması ilə nəticələnir.

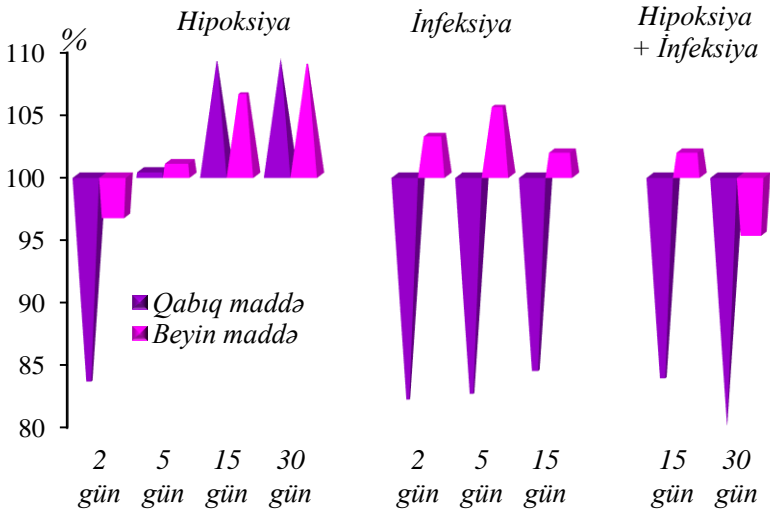
Hüceyrə səviyyəsində baş verən toxuma hipoksiyası orqanellərin də quruluşuna təsir edərək, onların vakuollaşmasına və destruksiyasına səbəb olur. Destruktiv dəyişikliklər orqanellərin, xüsusilə də, mitoxondrilərin hipertrofiyası, endoplazmatik şəbəkənin sisternalarının genişlənməsi, Holci kompleksi və lizosomların deqranulyasiyası ilə təzahür edir. Orqanellərdən daha çox mitoxondrilər distrofik dəyişikliklərə məruz qalır, əsasən də, adenohipofizin və böyrəküstü vəzinin mitoxondrilərinin böyük əksəriyyəti ödemli, xarici membranı dalğavari quruluşda olub, uzunsov formalarını dəyişir və nisbətən girdə forma əldə edirlər. Adrenokortikositlərin sitoplazmasında əyilmiş formalı mitoxondrilərə rast gəlinir ki, belə mitoxondrilərin kristlləri hamar olub, seçilmir. Tirositlərin apikal səthindəki mikrosovlar zəif görünür, bəzi preparatlarda isə tamamilə görünmür. Kapillyarların divarlarını təşkil edən təbəqələr də öz növbəsində ultrastruktur dəyişikliklərə məruz qalır.

Tədqiqatın kəskin dövründə vəzi hüceyrələrində meydana çıxan struktur dəyişikliklər ikiqat xarakter daşıyır və vəzilərin hər birində müşahidə edilən morfoloji mənzərə morfometrik tədqiqatlarla da təsdiqlənir. Kəskin hipoksiyanın təsiri ilə endokrin vəzilərin ölçüləri nəzərəcarpacaq dərəcədə artır.

Tədqiqatın 5-ci günü asidofil və bazofil adenositlərin diametr və sahələri intakt göstəricilərlə müqayisədə uyğun olaraq asidofillərdə 8,1% və 17% (10,38 mkm və 84,6 mkm², intakt – 9,6 mkm və 72,3 mkm²), bazofillərdə 18,5% və 40,3% (12,8 mkm və 129,5 mkm², intakt – 10,8 mkm və 92,3 mkm²) artır (p<0,001). Vəzinin əsas hissəsini təşkil edən xromofobların eyni göstəriciləri isə azalaraq, 8,0 mkm və 50,2 mkm² (intakt – 7,93 mkm və 49,4 mkm²) təşkil edir (p=0,079).

Ekspəriməntin 2-ci günü böyrəküstü vəzinin qabıq maddəsinin qalınlığının 20,2% (746,1 mkm, intakt – 896,9 mkm, p<0,001) azalmasına baxmayaraq, 5-ci gün vəzinin həm qabıq, həm də beyin maddələrinin qalınlığı nəzərəcarpacaq dərəcədə artır. Qabıq maddənin qalınlığının azalması, əsasən, dəstəli zonanın qalınlığının

418,1 mkm-a (intakt – 536,7 mkm) qədər azalması ilə izah olunur ($p < 0,001$). Dəstəli və torlu zonaların qalınlığı azaldığı halda yumaqcıqlı zonanın qalınlığı, əksinə, artır. Alınan nəticələr qabıq maddənin və onu əmələ gətirən zonaların qarşılıqlı nisbətinin kəskin dəyişməsinə səbəb olur (qrafik 1.).



Qrafik 1. Hipoksiya, infeksiya və əsas qrupda böyrəküstü vəzinin qabıq/beyin maddə nisbəti.

Qalxanabənzər vəzi toxumasında follikulların və tirositlərin diametr və sahəsinin azalması ilə eyni vaxtda, follikulyar epitelin hündürlüyü artır. Belə ki, follikulların diametr və sahəsi uyğun olaraq mərkəzdə 34 mkm və 909,2 mkm², periferiyada 37,8 mkm və 1119,5 mkm²-ə ($p < 0,001$), tirositlərin diametr və sahəsi mərkəzdə – 6,94 mkm və 37,8 mkm² ($p < 0,001$), periferiyada isə 11,05 və 95,8 mkm²-ə qədər azalır ($p = 0,130$). Tiroid epitelin hündürlüyünün mərkəzdə 7,94 mkm ($p < 0,001$), periferiyada 6,36 mkm olması qeyd edilir ki, bu da intakt göstəricilərə nisbətən müvafiq olaraq 14,6% və 10,8% yüksəkdir ($p = 0,034$) (qrafik 2.).

Hər 3 vəzidə hüceyrə elementləri qeyri-bərabər paylanır. Adenohipofizdə vahid sahəyə düşən asidofil adenositlərin sayının

kontrol qrupu ilə müqayisədə 22,8% azalması ilə eyni vaxtda bazofil və xromofob adenositlərin ümumi sayının artması nəticəsində hüceyrə nisbəti dəyişir (12:22:66, intakt – 9:29:62, (p=0,001)) (qrafik 3.).

Böyrəküstü vəzilərdə də hüceyrələrin sayı hipoksiyanın erkən mərhələsindən başlayaraq artır, tədqiqatın 2-ci günü hüceyrələrin sayının nəzərəcarpacaq dərəcədə – kontrol qrupunun analoji göstəriciləri ilə müqayisədə beyin maddədə 19,4% (35,6, intakt – 32,5, p=0,049), qabıq maddənin yumaqcıqlı, dəstəli və torlu zonalarında uyğun olaraq 14,5% (35,6, intakt – 32,5, p<0,001), 24,8% (36,4, intakt – 30,6, p<0,001) və 19,4% (38,0, intakt – 37,1, p=0,049) artması qeyd edilir.

Ekspəriməntin 5-ci günü qalxanabənzər vəzinin hüceyrələrinin sayı kontrol qrupu göstəricilərinə nisbətən mərkəzdə 13,4% (25,3, intakt – 29,2, p<0,001), periferik zonada isə 14,7% (14,5, intakt – 17,0, p=0,003) azalır (qrafik 5.).

Kəskin hipoksiyanın təsiri ilə endokrin vəzilərdə baş verən distrofik dəyişikliklər tədqiqatın sonuna doğru hüceyrə strukturunun bərpası və reparativ-regenerasiya prosesləri ilə əvəz olunur. Hipoksiya qrupunun III və IV yarımqrupuna daxil edilən eksperimental heyvanlarda endokrin vəzilərin histoloji tədqiqi zamanı müsbət dinamikanın müşahidə edilməsinə baxmayaraq vəzilər arasında fərqli dəyişikliklər qeyd edilir.

Uzunmüddətli təkrarlanan hipoksiyanın təsiri ilə endokrinositlərin ümumi quruluş planı bərpa olunsa da, adenohipofizdə distrofik dəyişikliklər və hətta dağılmış hüceyrə kompleksləri nəzərə çarpır. Histoloji preparatlarda eləcə də apoptoza uğramış adenositlər görünür. Eyni zamanda bəzi adrenokortikositlərin sitoplazmasında piy damlları izlənilir, lakin bu lokal xarakter daşıyır və adrenal korteksdə piy damllarının tam sorulmadığı ilə izah olunur. Vəzilərin qan təchizatı və yerləşməsi normaya yaxınlaşır, lakin adenohipofizin xromofob adenositlərdən ibarət olan mərkəzi hissəsi böyüyür.

Tədqiqatın xronik dövründə (15-ci gün) nəzərəcarpacaq səviyyədə bərpa prosesləri qalxanabənzər vəzidə qeydə alınır. Vəzinin parenximində, xüsusilə, periferik zonada proliferativ

potensiala malik olan kiçik ölçülü follikulların sayının artması ilə follikulogenez prosesinin baş verməsi, stromada paycıqlararası arakəsmənin qalınlaşması, habelə birləşdirici toxumanın ocaqlı və ya diffuz artması (proliferasiyası) müşahidə edilir.

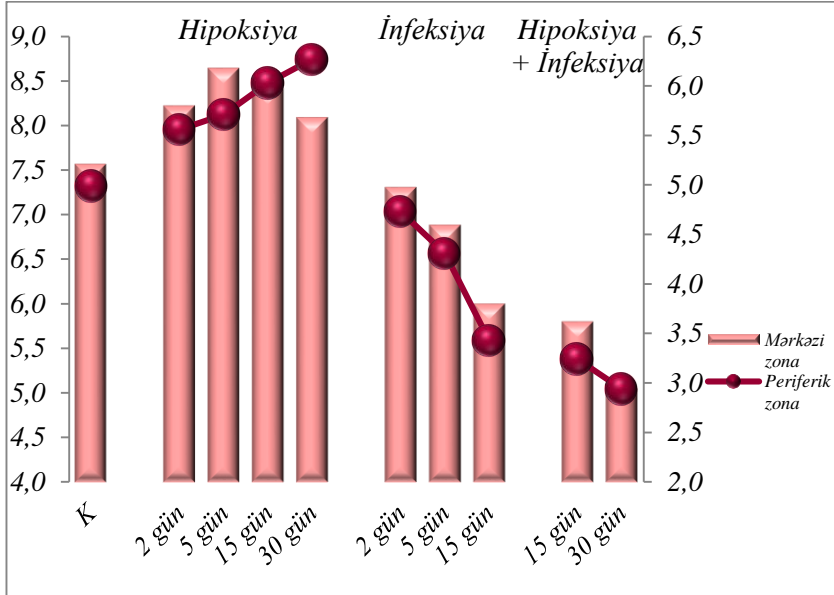
Tədqiqatın son günü (30-cu) adenohipofizin və böyrəküstü vəzilərin strukturu normaya yaxın olması ilə diqqəti cəlb edir. Endokrinositlərin proliferasiya və diferensiasiyası ilə vəzilərin hipoksiyadan sonrakı bərpa dövrü başa çatır. Elektroqramlarda parenxim hüceyrələrinin (sitoplazma və nüvələrinin sahə və diametrinin artması), orqanellərin kompensator hiperplaziya və hipertrofiyası vəzi hüceyrələrinin ultrastruktur səviyyədə reparasiya və regenerasiyası, hüceyrə quruluşunun ultrastruktur bərpası aydın nəzərə çarpır.

Morfometrik tədqiqatlar zamanı da vəzi toxumalarında, hüceyrələrin diferensiasiyası ilə endokrinositlərin ümumi sayının artması müşahidə edilir. Tədqiqatın 15-ci günü adenohipofizdə adenositlərin əksəriyyətinin ölçülərinin kompensator artması fonunda vahid sahəyə düşən bazofil adenositlərin sayı yüksək olaraq qalır (13,95%, intakt – 9,3%, $p < 0,001$), asidofil adenositlərin sayı kontrol qrupuna yaxın (28,4%, intakt – 28,9%, $p = 0,398$), xromofob adenositlərin sayı (58,4%, intakt – 62,1%, $p = 0,002$) isə kontrol qrupundakı göstəricilərdən 1,1 dəfə aşağı olur. 5-ci günlə müqayisədə bazofil və asidofillərin say nisbəti artır (14:28:58, xromofobların payı azalır). Tədqiqatın sonunda hüceyrə populyasiyasının qarşılıqlı nisbətinin 13:29:58 olmasına baxmayaraq, bazofil və xromofobların sayı normaya çatmır (qrafik 3.).

Analoji mənzərə böyrəküstü vəzidə də qeyd alınır. Tədqiqatın 30-cu günü hüceyrələrin sayı dəstəli zonada intakt göstəricilərə nisbətən 34% (30,6% intakt – 41,0%), torlu zonada isə 33,2% (37,1%, intakt – 49,4%) artır ($p = 0,001$).

Müsbət dinamika qalxanabənzer vəzidə eksperimentin 15-ci günü müşahidə edilir. Vəzinin həm mərkəzi, həm də periferik zonasında tirositlərin sayı artaraq, kontrol qrupunun göstəricilərinə yaxınlaşır – mərkəzdə 26,4 (intakt – 29,2, $p = 0,001$), periferiyada 16,3 (intakt – 17,0, $p = 0,328$) təşkil edir ki, bu da kontrol qrupu ilə müqayisədə müvafiq olaraq 9,6% və 4,1% azdır. 30-cu gün isə

mərkəzi və periferik zonada tirositlərin sayı eksperimentin əvvəlki müddəti ilə (15-ci günlə) müqayisədə nəzərəçarpacaq dərəcədə müvafiq olaraq 6,8% (28,2) və 5,5% (17,2) artır ($p=0,009$) (qrafik 5.).



Qrafik 2. Hipoksiya, infeksiya və əsas qrupda tiroid epitelin hündürlük göstəriciləri.

Eyni zamanda xronik hipoksiyanın təsiri ilə qabıq maddənin bütün zonalarında, əsasən də, dəstəli və torlu zonalarda hüceyrələrin sahəsi 30-cu gün kontrol qrupunun göstəriciləri ilə müqayisədə uyğun olaraq 17,9% və 10,5% artır, 141,7 mkm² (intakt – 120,2 mkm²) və 73,7 mkm² (intakt – 66,7 mkm²) təşkil edir ($p<0,001$). Hüceyrələrin sahəsinin və sayının artması adrenal korteksin hipertrofiyası ilə – qabıq maddənin qalınlaşması ilə nəticələnir. Tədqiqatın 15-ci günü qabıq maddənin qalınlığı kontrol qrupu göstəricilərinə nisbətən 8,4% artır və 972,3 mkm (intakt – 896,9 mkm, $p=0,001$) təşkil edir (qrafik 1.). Bu isə torlu zonanın qalınlaşması ilə izah olunur. Belə ki, torlu zonada bu göstərici 247,1 mkm-a qədər artır və intakt göstəricilərlə müqayisədə 19,8% (intakt

– 206,2 mkm, $p=0,001$) yüksək olur (qrafik 4.). Analoji olaraq vəzinin beyin maddəsinin də qalınlığı dəyişir, artma dinamikası saxlanılır (479,9 mkm, intakt – 458,2 mkm, $p=0,214$).

Eksperimentin son günü qalxanabənzər vəzinin mərkəzi follikullarının sahəsi tədqiqatın 15-ci günü ilə müqayisədə uyğun olaraq 11,7% (1100,5 mkm², 15-ci gün – 985,3 mkm², $p=0,001$) artır, periferik follikullarının sahəsi isə 7,5% (1126,0 mkm², 15-ci gün – 1217,7 mkm², $p=0,093$) azalır, intakt götürüclərdən az fərqlənir.

Hipoksiyanın təsirinə qarşı inteqral reaksiyalarının və adaptasiya proseslərinin formalaşmasında immun sistem, xüsusilə də, yüksək potensial imkanlara və plastik xüsusiyyətlərə malik olan limfa düyünləri mühüm rol oynayır. Hipoksiya modeli yaradılmış eksperimental heyvanların müsariqə limfa düyünlərindən hazırlanmış preparatlarda hipoksiyanın həm qısamüddətli kəskin təsiri, həm də təkrarlanan xronik təsiri zamanı müxtəlif səviyyələrdə sistemli xarakter daşıyan morfofunksional dəyişikliklər nəzərə çarpır.

Eksperimentin erkən mərhələsində (2-ci gün) limfa düyünlərinin stromasında lifli strukturların şişməsi qabıq maddənin follikullarının bir-birinə nisbətən məsafəli yerləşməsinə səbəb olur, lakin parenximal-stromal nisbət dəyişməz qalır. Histoloji preparatlarda kapsulun altında qabıq maddənin nisbi həcmnin azalması, mərkəzdə isə beyin maddənin və parakortikal zonanın nisbi həcmnin ödemə toplanması hesabına artması diqqəti cəlb edir. Beyin maddənin genişlənməsi nəticəsində qabıq maddə ilə beyin maddə arasında nisbət dəyişir və 1,02% (intakt – 1,52%, $p=0,001$), qabıq maddə, beyin maddə və parakortikal zonanın bir-birinə nisbəti isə 48:48:4 təşkil edir (qrafik 6.).

Müsariqə limfa düyünlərində kəskin patomorfoloji dəyişikliklər, əsasən, təcrübənin 5-ci günü müşahidə edilir, hipoksiyanın təsiri ilə limfa düyünlərinin hüceyrə tərkibi və parenximin quruluşu pozulur, parenximdə ödem inkişaf edir, follikullar nəzərəçarpacaq dərəcədə şişir. Limfa düyünlərinin parenximinin diffuz ödemə orqandaxili limfa dövrəni yollarının sıxılmasına səbəb olur, bu da limfatik sinusların mənfəzinin genişlənməsi ilə özünü büruzə verir. Xüsusilə qeyd etmək lazımdır ki, beyin maddənin ödemə qapı sinusunun sıxılması ilə xarakterizə

olunur. Toxumaların oksigen çatışmazlığı limfa düyünlərinin qan və limfa dövranında dəyişikliklərə – durğunluq əlamətlərinin artmasına, kapilyarların mənfəzinin kəskin genişlənməsinə, limfositlərin limfa kapilyarlarına resirkulyasiyasının güclənməsinə səbəb olur.

Kəskin hipoksiyanın təsiri ilə limfatik sinuslar retikulyar liflərdən və makrofaqlardan əmələ gəlmiş torla tutulur. Bu isə beyin maddənin, eləcə də parakortikal zonanın həcmində artmasına səbəb olur və 5-ci gün bu göstərici uyğun olaraq 51,2% (intakt – 38,3%) və 5,4% (intakt – 3,3%) təşkil edir ($p=0,001$). Qabıq maddədə isə limfoid follikulların ölçüləri və həcmi kəskin şəkildə – 43,4%-ə (intakt – 58,3%) qədər azalır, bu da kontrol qrupunun göstəricilərindən 25,6% azdır ($p=0,001$). Eyni zamanda limfa düyünlərinin hüceyrə tərkibi, qabıq və beyin maddələrin bir-birinə nisbəti kəskin dəyişir və 0,85% ($p<0,001$) təşkil edir (5:44:51), həcm nisbəti beyin maddənin xeyrinə artır (qrafik 6.). Bu isə qabıq maddənin beyin maddəyə nisbətən daha kəskin degenerativ dəyişikliklərə məruz qalması ilə izah olunur.

Elektroqramlarda hüceyrələrin quruluşunun dəyişməsi, orqanellərin hipertrofiyası aydın nəzərə çarpır, əsasən də, mitoxondriyə şişkin olub, kristalları hamarlaşır, endoplazmatik şəbəkənin sisternaları boşluq şəklində genişlənir.

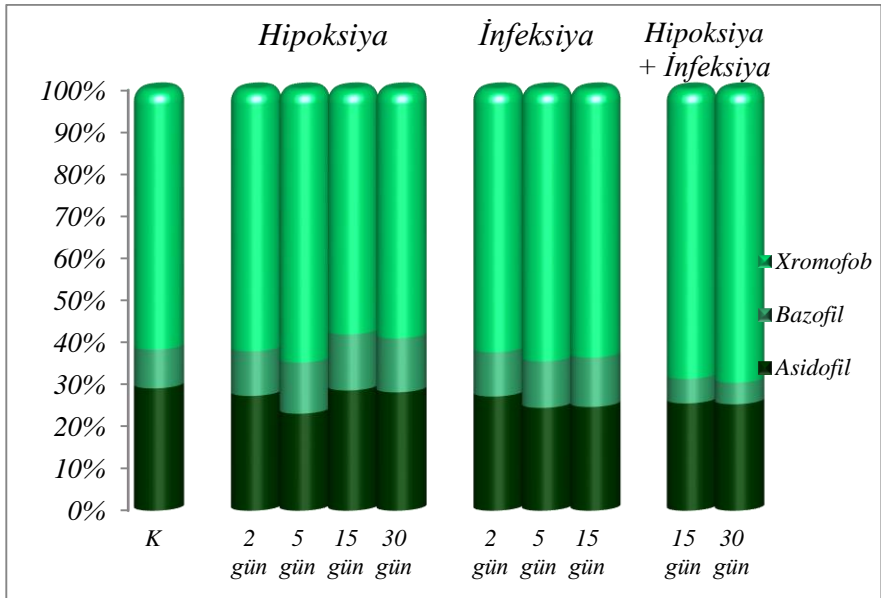
Tədqiqatın sonrakı mərhələlərində (15-ci və 30-cu gün) uzunmüddətli hipoksiyaya adaptasiya olunmuş heyvanların müsarifə limfa düyünlərində baş verən patomorfoloji dəyişikliklər bərpaedici proliferativ proseslərin inkişafı ilə özünü büruzə verir. Həm parenximdə, həm də stromada proliferativ proseslər arasındakı paralellik kompensator-adaptasiyanın əsas mexanizmi kimi qiymətləndirilir.

Ekspəriməntin 15-ci günü limfatik düyünlərin qabıq maddəsi aydın seçilən, lakin nizamsız yerləşən follikulların sayı hesabına genişlənir, həcmi ekspəriməntin 2-ci günü ilə müqayisədə 7,5% (51,9%, 2-ci gün – 48,3%, $p=0,023$), 5-ci günü ilə müqayisədə isə nəzərəçarpacaq dərəcədə 19,6% (5-ci gün – 43,4%, $p=0,005$) artır (qrafik 6.).

Sonda limfoid toxumaların parenxim və stromasının yenidənqurulması baş verir – hüceyrələr yeni mühitə uyğunlaşır,

normal strukturunu və ölçülərini tamamilə bərpa edir. Xüsusilə də, kəskin distrofik dəyişikliklərə məruz qalan qabıq maddə və onun follikulları normal quruluşu ilə diqqəti cəlb edir. Eksperimentin son günü (30-cu) limfatik düyünləri təşkil edən zonaların bir-birinə nisbətinin dəyişməsi qabıq maddənin həcmnin artması və beyin maddənin həcmnin azalması ilə baş verir (3:42:55, parakortikal zonanın həcmi normaya uyğundur) (qrafik 6.).

Elektroqramlarda kəskin hipoksiyanın təsiri ilə endoplazmatik şəbəkənin deqranulyasiyası və lizosomların sayının nəzərəcarpacaq dərəcədə artması tədqiqatın sonunda xronik hipoksiyanın təsiri ilə parenxim hüceyrələrinin və orqanellərin kompensator hiperplaziyası ilə əvəz olunur.



Qrafik 3. Hipoksiya, infeksiya və əsas qrupda adenohipofizin adenositlərinin say nisbəti.

Tədqiqatın ilk günlərində, hipoksiya qrupuna daxil edilən eksperimental heyvanların periferik qanında limfositlərin quruluşu morfoloji olaraq dəyişmir, hüceyrələrdə zəif distrofik dəyişikliklər

müşahidə edilir. 5-ci gün isə hüceyrələrin sitoplazması vakuollaşır, nüvələrin ölçüsü böyüyür və nisbətən şişir. Hipobarik hipoksiyanın təsiri ilə eksperimentin 5-ci günü zəif limfopeniya qeyd edilir, sitoloji nümunələrdə kiçik, orta və iri ölçülü limfositlərin sayının dəyişməsi, ümumən, limfositlərin sayının azalması, lakin orta ölçülü limfositlərin sayının artması diqqəti cəlb edir. Bu isə kiçik ölçülü limfositlərin birləşdirici toxumaya keçməsi ilə izah olunur.

Kəskin hipoksiyanın erkən mərhələsində qanın vahid həcmində limfositlərin sayı kontrol qrupu ilə müqayisədə 8,8% (67,3%, intakt – 73,8%, $p<0,001$) azalır. Neytrofillərin sayı isə kontrol qrupu ilə müqayisədə 35,3% (25,3%, intakt – 18,7%, $p<0,001$), təcrübənin 2-ci günü ilə müqayisədə isə 31,1% (2-ci gün – 19,3%, $p<0,001$) artır (qrafik 7.). Bu isə çubuqnüvəli və seqmentnüvəli neytrofillərin sayının əhəmiyyətli dərəcədə – uyğun olaraq 29,7% (2,4%, intakt – 1,85%, $p=0,055$) və 33,9% (22,5%, intakt – 16,8%, $p<0,001$) artması ilə izah olunur.

Tədqiqatın ilk günlərində (2-ci və 5-ci gün) periferik qanın limfositlərinin kəmiyyət göstəriciləri kontrol qrupu ilə müqayisədə azalaraq ən aşağı olur, tədqiqatın sonunda isə ümumi qəbul edilmiş normaya qədər artır. Tədqiqatın sonunda, xüsusən də, neytrofillərin sayının azalması fonunda limfositlərin sayının əhəmiyyətli dərəcədə artması aydın nəzərə çarpır. Belə ki, tədqiqatın 15-ci günü neytrofillərin sayı 20,7%-ə (çubuqnüvəli neytrofillər – 2,14% və seqmentnüvəli neytrofillər – 18,3%-ə) qədər azalır. Limfositlərin sayı bu mərhələdə 72,3%, 30-cu gün 73,8%-ə qədər artır ki, bu göstəricilər 5-ci günün göstəricilərindən nəzərəcarpacaq dərəcədə (uyğun olaraq 7,3% və 9,7%) fərqlənir ($p=0,001$). Analoji mənzərə neytrofillərdə də qeyd alınır, tədqiqatın 30-cu günü neytrofillərin sayı azalaraq normaya çatır. Tədqiqatın sonunda limfositlərin neytrofillərə olan nisbəti 3,52 (intakt – 3,98, $p=0,155$) təşkil edir (qrafik 7.).

Tədqiqatımızın nəticələrinə görə kəskin hipoksiyanın təsiri ilə endokrin vəzilərdə və müsariqə limfa düyünlərində nəzərəcarpacaq morfofunksional dəyişikliklər baş verir, hipoksiya davam etdikcə bu dəyişikliklər endokrin və limfoid toxumanın morfoloji strukturunu dəyişir. Tədqiqatın sonunda orqanların morfofunksional

xarakteristikası, reparativ-regenerasiya proseslərinin güclənməsi, morfoloji dəyişikliklərin və damar yatağında mikrosirkulyator kapillyarların quruluşunun bərpa olunması onların xronik hipoksiyaya uyğunlaşaraq, struktur-funksional baxımdan yenidənqurulmasını göstərir. Nəticədə vəzilərdə və müsariqə limfa düyünlərində kompensator-adaptasiya prosesləri inkişaf edir.

Təqiq etdiyimiz adenohipofizin, böyrəküstü və qalxanabənzər vəzilərin, habelə müsariqə limfa düyünləri və periferik qanın limfositlərinin hipoksiyaya, əsasən də, xronik hipoksiyaya qarşı adaptasiya mexanizmləri hər bir toxumada özünəməxsus xüsusiyyətlərlə xarakterizə olunur. Bu isə hipoksiyanın təsiri ilə orqanlarda baş verən və onların morfoloji vəziyyətini əks etdirən dəyişikliklərin ayrı-ayrı orqanlarda müxtəlif olması ilə izah olunur.

Adenohipofiz adenositlərinin böyrəküstü vəzinin adrenositlərinə, böyrəküstü vəzinin adrenositlərinin qalxanabənzər vəzinin tirositlərinə nisbətən erkən zədələnməsi isə adenohipofiz və böyrəküstü vəzinin hipoksiyaya həssaslıq dərəcəsinin daha yüksək olması kimi qiymətləndirilə bilər. Belə ki, bu vəzilərdən alınmış preparatların müqayisəli təhlili zamanı kəskin hipoksiyanın təsirindən hüceyrə və hüceyrədənkənar distrofik və destruktiv dəyişikliklər adenohipofiz və böyrəküstü vəzinin hüceyrələrində eksperimentin erkən mərhələsində (2-ci gün) müşahidə edildiyi halda, qalxanabənzər vəzinin tirosit və orqanellərində eksperimentin 5-ci günü qeyd edilir. Habelə uzunmüddətli hipoksiyaya qalxanabənzər vəzinin strukturu daha çox və daha erkən uyğunlaşır, 15-ci günü vəzi hüceyrələri bu faktora yenidənqurulma ilə cavab verir. Adenohipofiz və böyrəküstü vəzinin morfoloji olaraq qismən yenidənqurulması isə tədqiqatın 30-cu günü qeydə alınır. Xronik hipoksiyanın təsiri ilə limfoid hüceyrələr də öz normal quruluşunu qismən bərpa edir.

Kəskin – qısamüddətli hipoksiya qanda dövrən edən limfositlərin sayının proporsional olaraq azalmasına və morfoloji quruluşunun dəyişməsinə, xronik – uzunmüddətli hipoksiya isə hüceyrələrin sayının və quruluşunu normallaşmasına səbəb olur.

Hipoksiya qrupuna daxil edilən eksperimental heyvanların endokrin vəzilərinin və immun sisteminin histoarxitektonikasında

qeyd olunan bu morfoloji mənzərə orqanizmin hipoksiyaya qarşı qeyri-spesifik cavab reaksiyası kimi qəbul edilə bilər.

İnfeksiya zamanı endokrin vəzilərin, müsariqə limfa düyünləri və periferik qanın limfositlərinin eksperimental tədqiqi

Stafilokokk infeksiyası ilə yoluxdurulmuş eksperimental heyvanların endokrin vəzilərindən və müsariqə limfa düyünlərindən hazırlanmış preparatlarda hüceyrələrin morfoloji mənzərəsi aydın nəzərə çarpan parenximal, stromal və damar dəyişiklikləri ilə xarakterizə olunur. Eksperimental peritonitin gedişi boyunca stromanın qalınlığının və birləşdirici toxumanın həcm payının artması parenxim hüceyrələrinin destruktiv dəyişikliklərini daha da dərinləşdirir. Bu isə stafilokokk infeksiyasının təsiri ilə hüceyrələrin zədələnməsi və həcmnin azalması, habelə mononuklear hüceyrələrlə ocaqşəkilli infiltrasiyası ilə izah olunur. İnfeksiya periferik qanda da limfositlərin quruluşunun və sayının dəyişməsinə səbəb olur.

İnfeksiyanın erkən mərhələsi, tədqiqatın 2-5-ci günü endokrin vəzi hüceyrələrində patomorfoloji dəyişikliklərlə – endokrinositlərin destruksiyası və orqanellərin alterasiyası ilə xarakterizə olunur. Eksperimentin 2-ci günü vəzilərin histoloji strukturu hüceyrədaxili vakuolizasiya və hüceyrələrarası ödem fonunda aydın nəzərə çarpan progressiv damar dəyişikliklərini əks etdirir: kapillyarların mənfəzinin genişlənməsi, doluqanlılığın və keçiriciliyin artması, kiçik diapedez qansızmalar, habelə endoteliositlərin ödemi qeyd edilir.

Kəskin intoksikasiya sindromu ilə müşayiət olunan peritonitin inkişafı nəticəsində tədqiqatın növbəti mərhələsində (5-ci gün) plazmorragiyanın güclənməsi hesabına interstitsial sahə kəskin genişlənir, retikulin liflər dağılır, damarların divarında mukoid şişmə əlamətləri müşahidə edilir, hüceyrələrarası iltihab güclənir. Stromanın diffuz ödemi və dezorqanizasiya dəyişiklikləri vəzilərin ixtisaslaşmış parenxim hüceyrələrində fokal nekroz ocaqlarının meydana gəlməsinə gətirib çıxarır. Tədqiqatın ilk mərhələsindən başlayaraq, stromada və orqandaxili kapillyarların mənfəzində

mononuklear hüceyrələrin (limfosit və makrofaqların) infiltrasiyası intensiv şəkildə artır, 5-ci gün maksimum dərəcəyə çatır, eksperimentin sonunda isə infiltrasiya zəifləyir və birləşdirici toxuma ilə əvəz olunur.

Stafilokokk mənşəli peritonit zamanı vəzi hüceyrələrində ultrastruktur səviyyədə də orqanellərin kəskin destruksiyası izlənir. Endokrinositlərin ultrastruktur markerlərinə (dəyişikliklərinə) nüvəciklərin həlqəvi transformasiyası, mitoxondrilərin, Holci kompleksi və endoplazmatik şəbəkənin deqranulyasiyası, lizosom və ribosomların sayının azalması daxildir. Elektroqrammlarda tiroid vəzinin əsas hissəsini yastılaşmış tirositlərdən əmələ gəlmiş kiçik ölçülü follikullar təşkil edir.

Xüsusilə qeyd etmək lazımdır ki, infeksiyanın təsiri ilə eksperimental heyvanların adenohipofiz və böyrəküstü vəzilərində dərin struktur zədələnmələr kompleksi əmələ gəlir. Əsasən də, adenohipofizdə nekrotik dəyişikliklərə məruz qalmış adenositlər üstünlük təşkil edir. Vəzi epitelinin nekrozunun əsasında isə vəzilərin toxumaarası sahəsində aydın nəzərə çarpan mukoid distrofiya, habelə endovaskulit, eritrostaz və leykostaz əlamətləri ilə özünü büruzə verən damar dəyişiklikləri durur.

Eksperimentin 5-ci günü stafilokokk infeksiyasının kəskin dövründə böyrəküstü vəzidə stromal hüceyrələrin kompensator hipertrofiyası ilə eyni vaxtda orqanın quruluşunun pozulması, toxumaarası sahənin kəskin distrofiya və destruksiyası, adenositlərin ətrafında neytrofil-leykositlərdən ibarət fokal nekrotik toxumaların – iltihabi infiltrasiyanın lokalizasiyası ümumi zədələnmə tendensiyasını əks etdirir.

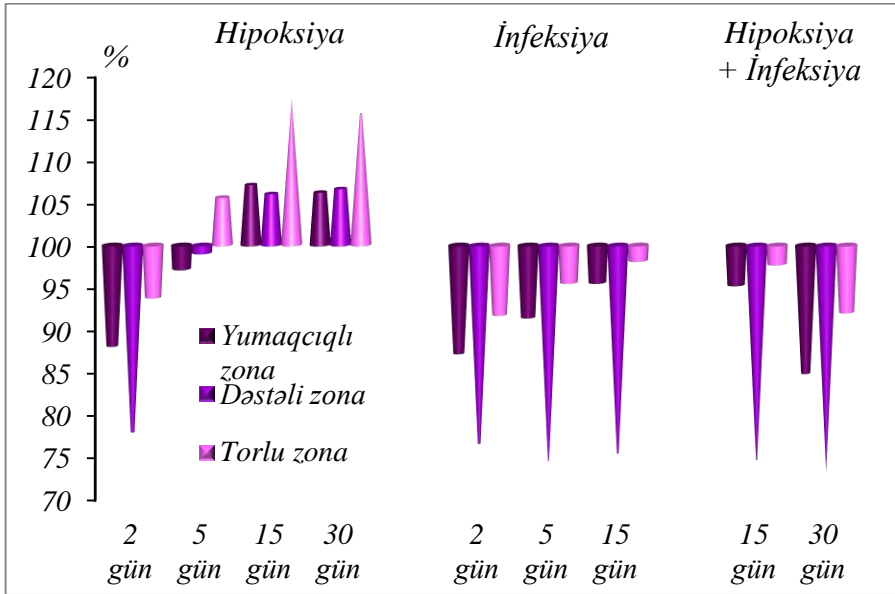
İnfeksiya qrupuna daxil edilən eksperimental heyvanların qalxanabənzər vəzisindən hazırlanmış preparatlarda erkən dövrdə vəzi toxuması bütövlükdə quruluş xüsusiyyətlərini saxlasa da, nisbətən ödemli olub, boyanma xassələrini dəyişir. Lakin eksperimentin gedişi boyu infeksiyanın təsiri ilə follikullar arasında birləşdirici toxuma elementlərinin şişməsi follikulların sıxılmasına, xüsusən də, mərkəzi zonanın follikullarının ölçülərinin azalmasına səbəb olur.

Morfometrik təhlil nəticəsində alınmış göstəricilər də hüceyrələrin əksəriyyətinin nekrobioz və nekrozunu göstərir. Eksperimentin 5-ci günü adenohipofizdə hüceyrə tərkibi baxımından asidofil və bazofil adenositlərin sayının azalması, xromofob adenositlərin sayının isə artması hüceyrə nisbətinin dəyişməsi ilə nəticələnir (5:44:51, intakt – 9:29:62) (qrafik 3.). Eyni zamanda tədqiqatın bu mərhələsində xromofillərin sahəsinin azalması (asidofillər – 68,0 mkm², intakt – 72,3 mkm², p<0,001; bazofillər – 88,8 mkm², intakt – 92,3 mkm², p<0,001), bunlardan fərqli olaraq xromofob hüceyrələrin sahəsinin, əksinə artması (50,6 mkm², intakt – 49,4 mkm², p=0,013) izlənilir.

Erkən mərhələlərdə qabıq maddənin qalınlığının kəskin şəkildə azaldığı halda, beyin maddənin qalınlığı əhəmiyyətli dərəcədə artır. Belə ki, qabıq maddənin qalınlığı 729,5 mkm (intakt – 896,9 mkm), beyin maddənin qalınlığı isə 376,5 mkm (intakt – 458,2 mkm) təşkil edir ki, bu göstəricilər intakt göstəricilərlə müqayisədə uyğun olaraq 18,7% (p<0,001) və 17,8% (p<0,001) aşağıdır (qrafik 1.). Morfometrik dəyişikliklər daha çox böyrəküstü vəzinin qabıq maddəsinin yumaqcıqlı və dəstəli zonalarında qeydə alınır. Yumaqcıqlı zonanın qalınlığı 133,5 mkm (intakt – 148,7 mkm, p=0,051), dəstəli zonanın isə 391,2 mkm (intakt – 536,7 mkm, p<0,001) olması qeyd edilir (qrafik 4.). Alınan nəticələr infeksiyanın təsiri ilə vəzinin qabıq və beyin maddələrinin, eləcə də qabıq maddənin zonalarının qarşılıqlı nisbətinin dəyişməsinə əks etdirir.

Tiroid vəzidə follikulların sahə və diametri intakt göstəricilərlə müqayisədə 2-ci gün – mərkəzdə uyğun olaraq 12,3% (1052,99 mkm², intakt – 1199,9 mkm²) və 6,4% (39,1 mkm, intakt – 36,6 mkm) (p=0,007), periferiyada 8,7% (1375,1 mkm², intakt – 1505,8 mkm²) və 4,3% (41,9 mkm, intakt – 43,8 mkm) azalır (p=0,016). Follikullarla yanaşı, tirositlərin sahə və diametri də kəskin azalaraq, müvafiq olaraq mərkəzdə 36,3 mkm² (intakt – 40,2 mkm²) və 6,8 mkm (intakt – 7,16 mkm), periferiyada 94,9 mkm² (intakt – 98,1 mkm²) və 11,0 mkm (intakt – 11,8 mkm) təşkil edir (p<0,001). Kolloidlə hopmuş tirositlərin follikulun mənfəzinə deskvamasiyası isə onların sayının nəzərəcarpacaq dərəcədə azalmasına səbəb olur (mərkəzi zonada 29,0, intakt – 29,2, p=0,762; periferiyada 16,4,

intakt – 17,0, $p=0,597$) (qrafik 5.). Tədqiqatın 5-ci günü infeksiyanın təsiri ilə tiroid epitelin hündürlüyü kəskin azalır, mərkəzdə 6,13 mkm (intakt – 6,93 mkm, $p=0,013$), periferiyada 4,92 mkm (intakt – 5,74 mkm, $p=0,026$) təşkil edir (qrafik 2.).



Qrafik 4. Hipoksiya, infeksiya və əsas qrupda böyrəküstü vəzinin qabıq maddəsinin zonalarının qarşılıqlı nisbəti.

Eksperimentin gedişi boyunca endogen intoksikasiya fonunda vəzi toxumasında inkişaf edən struktur dəyişikliklər daha da dərinləşir, vəzilərin quruluşu hissəvi olaraq pozulur, endokrinositlər arasında birləşdirici toxuma liflərinin ocaqlı şəkildə artması diqqəti cəlb edir. Birləşdirici toxumanın inkişafı vəzilərin parenxim və stromal nisbətinin kəskin dəyişməsi ilə nəticələnir. Eksperimentin sonunda (15-ci gün) endokrinositlər bir-birindən ayrılmış qruplar şəklində yerləşir və qeyri-bərabər paylanır, ödem vəzinin parenximinə də yayılır, epitel hüceyrələrinin ölçüsü kiçilir və deformasiyaya uğrayır, vakuollaşmış hüceyrələrin sayı artır.

Hər 3 vəzidə nekrobiotik və nekrotik dəyişikliklərə məruz qalmış hüceyrələr üstünlük təşkil edir. Nekroza uğramış parenximal

hüceyrələr proliferasiya etmiş stromanın birləşdirici toxuma elementləri ilə əvəz olunur. Histoloji preparatlarda tək-tək apoptoza uğramış hüceyrələrə də rast gəlinir. Ultrastruktur səviyyədə də vəzi hüceyrələrində aydın nəzərəçarpan distrofik dəyişikliklər – sitoplazmanın vakuollaşması, endoplazmatik şəbəkənin sisternalarının vakuollar şəklində genişlənməsi, mitoxondrilərin və sekretor qranulların sayının və ölçülərinin kəskin azalması qeyd edilir.

Stafilokokk infeksiyasının təsiri ilə əsasən, adenohipofizdə geridönməyən nekrotik proseslər baş verir və orqandaxili hemodinamika pozulur, vəzi toxuması trabekulyar tipli quruluşunu itirir.

Böyrəküstü vəzidə də toxumaarası sahənin genişlənməsi vəzinin parenxim hüceyrələrinin ölçülərinin kəskin azalmasına, onların atrofiyasına və qarşılıqlı münasibətinin dəyişməsinə gətirib çıxarır. Birləşdirici toxumanın həcmnin artması fonunda qabıq maddənin hər üç zonasının və beyin maddənin parenximində baş verən nekrobiotik və nekrotik dəyişikliklər, eləcə də vəzinin qalınlığının azalması epitel toxumasının mezenximal toxuma ilə hissəvi əvəz olunmasına səbəb olur.

Qalxanabənzər vəzidə isə bəzi follikulların və tirositlərin nekrobiozu vəzinin paycıqlı quruluşunun nisbətən dəyişməsi ilə nəticələnir. Müşahidə edilən bu dəyişikliklər infeksiyanın vəzi toxumalarına təsirini əks etdirir.

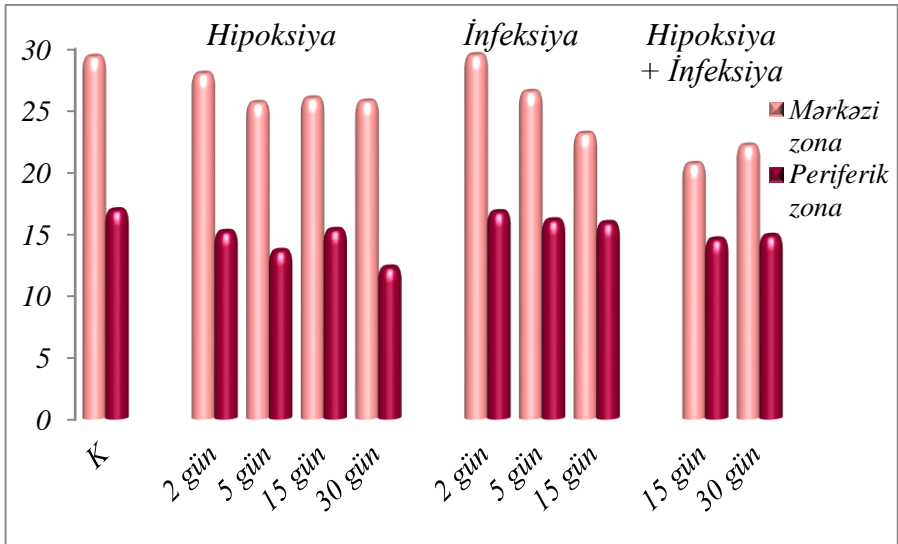
Tədqiqatın bu mərhələsi həm də hüceyrələrin sayının azalması ilə xarakterizə olunur. Adenohipofizdə ehtiyat hüceyrələr hesab edilən xromofob hüceyrələrin nisbi sayının eksperimentin 5-ci günü ilə müqayisədə təxminən 9,9% (62,9%, 5-ci gün – 69,8%, $p=0,001$) azalması ilə adenohipofizin hüceyrə populyasiyalarının qarşılıqlı nisbəti kəskin dəyişir (qrafik 3.). Tirositlərin də follikulun mənfəzinə deskvamasiyası nəticəsində vəzinin həm mərkəzi, həm də periferik zonasında onların sayı nisbətən azalır, uyğun olaraq 26,7 (5-ci gün – 27,3, $p=0,037$) və 15,8 (5-ci gün – 15,9, $p=0,728$) təşkil edir (qrafik 5.).

Eksperimentin müddəti artdıqca endokrinositlərin tədqiq edilən digər ölçülərində də azalma qeydə alınır. Adenositlərin sahə və

diametri 5-ci günlə müqayisədə, asidofillərin sahəsi 3,7% (65,5 mkm², 5-ci gün – 68,0 mkm², p=0,001), diametri 1,8% (9,14 mkm, 5-ci gün – 9,31 mkm, p=0,001), xromofobların sahəsi 2,4% (49,4 mkm², 5-ci gün – 50,6%, p=0,015), diametri 1,2% (7,93 mkm, 5-ci gün – 8,03 mkm, p=0,015) azalır, bazofillərin sahə və diametri isə (88,8 mkm² və 10,6 mkm) dəyişmir, olduğu kimi qalır.

Tiroid epitelin hündürlüyü də 5-ci günün göstəricilərinə nisbətən kəskin azalır, müvafiq olaraq – perferiyada 4,57 mkm (7,1%, 5-ci gün – 4,93 mkm), mərkəzdə isə 5,83 mkm (4,9%, 5-ci gün – 6,13 mkm) təşkil edir (p=0,001) (qrafik 2.).

Beyin maddənin qalınlığı kontrol qrupunun göstəriciləri ilə müqayisədə nəzərəcarpacaq dərəcədə, təxminən 15,9% (385,4 mkm, intakt – 458,2 mkm), qabıq maddənin qalınlığı təxminən 16,9% (745,0 mkm, intakt – 896,9 mkm) azaldığı halda (p=0,001), 5-ci günlə müqayisədə nisbətən artır (qrafik 1.). Alınan statistik göstəricilər hipoksiya qrupunun göstəricilərindən əhəmiyyətli dərəcədə fərqlənir (p<0,001).



Qrafik 5. Hipoksiya, infeksiya və əsas qrupda qalxanabənzər vəzi tirositlərinin say göstəriciləri

Stafilokokk infeksiyasının təsirindən müsariqə limfa düyünlərində və periferik qanın limfositlərində nəzərəcarpacaq histoloji dəyişikliklər inkişaf edir ki, bu dəyişikliklər limfositlərin sayının kəskin azalmasına gətirib çıxarır. Struktur dəyişikliklərin ilkin əlamətləri eksperimentin 2-ci günü, kəskin əlamətləri isə 5-ci günü qeyd edilir.

Erkən mərhələlərdə müsariqə limfa düyünlərinin epitel komponentində baş verən distrofik dəyişikliklər, əsasən, follikulların ölçülərinin kiçilməsi və deformasiyası, xırda və iri ölçülü follikullar arasında qarşılıqlı münasibətin dəyişməsi ilə xarakterizə olunur.

Endogen intoksikasiyanın 5-ci günü qabıq və beyin maddələrin morfoloji quruluşu pozulur. Stromada yayılmış ödem və limfo-monositar infiltrasiya üstünlük təşkil edir, limfatik sinuslar genişlənir, mənfəzində aydın nəzərə çarpan sərbəst makrofaqlar və limfositlər toplanır. Makrofaqların bəziləri destruksiya vəziyyətində olması ilə diqqəti cəlb edir. İnterstitsial sahədə limfo-monositar infiltrasiyanın artması limfa toxumasının tükənməsinə, bəzi preparatlarda hətta dağılmasına gətirib çıxarır.

Histoloji preparatlarda beyin atmalarının ödemi müşahidə olunur, bəzi preparatlarda isə beyin atmaları makrofaqlar və eozinofillər tərəfindən güclü infiltrasiyaya məruz qalır. Limfatik düyünlərin həm parenximində, həm də stromasında mikrosirkulyasiyanın pozulması, damar patologiyalarının artması damar divarlarının məsaməliliyi, staz və eritrositlərin slac fenomeni ilə özünü büruzə verir.

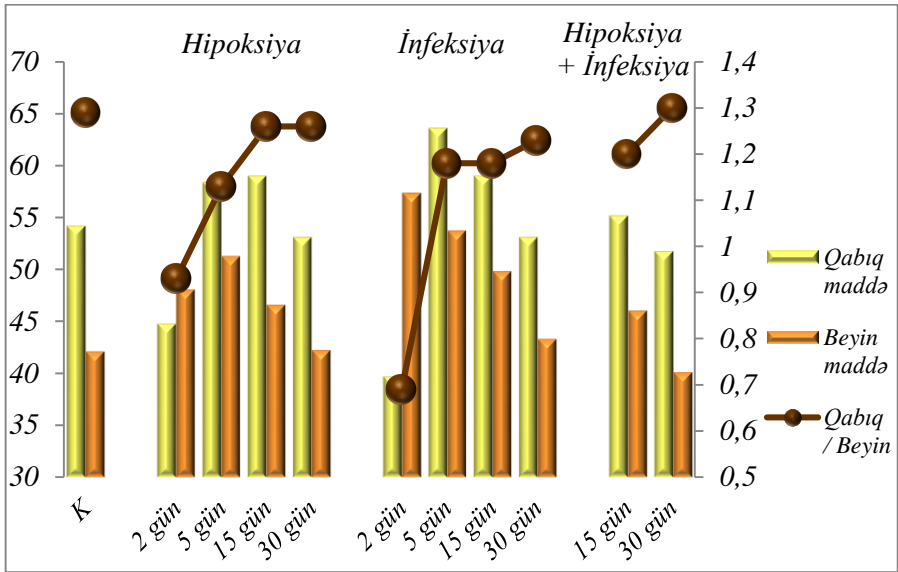
Tədqiqatın sonunda stafilokokk infeksiyasının təsiri ilə müsariqə limfa düyünlərində nekrotik və nekrotik proseslər inkişaf edir, limfoid follikulların əksəriyyətinin nekrotik vəziyyətdə olması aydın görünür, follikullar kiçik toxuma qrupları şəklində yerləşir. Endogen intoksikasiya nəticəsində limfoid sıranın hüceyrələrinin, habelə germinal mərkəzlərin sayı və həcmi əhəmiyyətli dərəcədə azalır. Follikulların retikulyar əsasını təşkil edən qıvrılmış retikulyar liflərin dağılması, habelə reaktiv mərkəzdə dağılmış hüceyrə elementlərinin çoxluğu aydın nəzərə çarpır. Buna paralel olaraq limfoid toxumada damar patologiyaları ikincili dəyişikliklərlə – çoxsaylı kiçik qansızma ocaqları ilə əvəz olunur.

Elektroqramlarda endoplazmatik şəbəkənin sisternalarının genişlənməsi, bəzi mitoxondrilərin hipertrofiyası müşahidə edilir, Holci kompleksi zəif nəzərə çarpır. Endogen intoksikasiya lizosomların sayının azalmasına, vezikulların sayının isə artmasına səbəb olur. Limfositlərin səthləri hamarlaşır, limfositlərin əksəriyyətinin dağılması, bəzi hüceyrələrdə isə aqreqasiyası qeyd edilir.

İnfeksiyanın təsiri ilə qabıq və beyin maddənin, habelə parakortikal zonanın qarşılıqlı münasibəti pozulur. Qabıq maddənin həcmnin azalması ilə beyin maddənin və parakortikal zonanın həcmi artır. Eksperimentin 2-ci günü beyin maddənin nisbi həcmi nəzərəcarpacaq dərəcədə 54,7%-ə (intakt – 38,3%) və parakortikal zonanın nisbi həcmi 6,52%-ə (intakt – 3,3%) qədər artır və normal göstəricilərdən müvafiq olaraq 42,8% və 97,6% yüksək olması ilə fərqlənir. Qabıq maddənin nisbi həcmi isə əksinə, kəskin şəkildə 38,8%-ə qədər azalır ki, bu da kontrol qrupunun nəticələrindən 33,4% (intakt – 58,3%) aşağıdır. Bu mərhələdə qabıq və beyin maddənin bir-birinə nisbəti 0,71% (intakt – 1,52%) təşkil edir ($p < 0,001$).

Eksperimentin son günü qabıq maddənin həcmi kontrol qrupunun və eksperimentin 5-ci gününün göstəriciləri ilə müqayisədə uyğun olaraq 18,7% və 9,9% (5-ci gün – 52,6%) azalır və 47,4% təşkil edir ($p = 0,001$). Beyin maddənin həcmi kontrol qrupu və 5-ci günə müqayisədə 25,8% ($p = 0,001$) və 10,3% ($p = 0,002$), parakortikal zonanın həcmi isə 36,4% və 23,3% artır, uyğun olaraq beyin maddədə 48,2%, parakortikal zonada 4,5% təşkil edir ($p = 0,001$). 15-ci gün qabıq və beyin maddə nisbətinin 0,98% olması qeyd edilir ($p = 0,001$) (qrafik 6.).

İnfeksiya qrupuna daxil edilən eksperimental heyvanlardan alınmış qan yaxmalarında eksperimentin ilk günlərindən etibarən endogen intoksikasiya mikroskopik olaraq limfositlərin quruluşunun dəyişməsinə, eksperimentin sonunda limfositlərin dağılmasına və tükənməsinə gətirib çıxarır. Mikroskopik dəyişikliklər hüceyrə membranının zədələnməsi, deformasiyası, sitoplazma və nüvələrin ölçülərinin azalması və nüvə xromatinin dağılması ilə təzahür edir.



Qrafik 6. Hipoksiya, infeksiya və əsas qrupda müsaiqə limfa düyünlərinin göstəriciləri.

Endogen intoksikasiya nəticəsində qanın vahid həcmində limfositlərin sayı kəskin azalır, kiçik ölçülü limfositlər nəzərə çarpmır, orta və iri ölçülü limfositlərə isə az rast gəlinir. Eksperimentin 5-ci günü limfositlərin sayının 63,1%-ə (intakt – 73,8%, $p < 0,001$) qədər azalması periferik qanda baş verən limfositoliz prosesi ilə izah olunur. Limfositlərə paralel olaraq neytrofillərin sayı 52,8% artır və 28,6% təşkil edir (intakt – 18,7%, $p < 0,001$), bu isə onların bir-birinə nisbətinin dəyişməsi (2,23, intakt – 3,98%, $p < 0,001$) ilə xarakterizə olunur.

Tədqiqatın son günü infeksiya qrupu heyvanlarının periferik qan yaxmalarından alınmış sitoloji preparatlarda distrofik dəyişikliklər daha da dərinləşir və leykositar formulu xarakterizə edən morfometrik göstəricilərin də kəskin dəyişməsi müşahidə edilir. Neytrofil leykositlər kontrol qrupu ilə müqayisədə 15,0% ($p = 0,003$) artmasına baxmayaraq, 5-ci günün göstəricilərindən 24,8% ($p = 0,001$) az olması ilə fərqlənir. Limfositlər isə kontrol qrupu göstəricilərindən 3% aşağı, 5-ci günün göstəricilərinə nisbətən 13,5% yüksəkdir

($p=0,001$) (qrafik 7.). Alınan nəticələr infeksiyanın periferik qanın formalı elementlərinə təsirini əks etdirir.

Tərəfimizdən alınmış nəticələrə görə yoluxmanın erkən mərhələsindən etibarən mediatorların kəskin ifrazı, periton boşluğundan toksik maddələrin və fermentlərin kütləvi şəkildə qana keçməsi endokrin vəzilərdə və müsariqə limfa düyünlərində hüceyrələrin toksik zədələnməsinə, damar divarının keçiriciliyinin artmasına, hemorragiyanın və ödemənin inkişafına, birləşdirici toxuma strukturlarının liflənməsi nəticəsində hüceyrə miqراسiyasının güclənməsinə səbəb olur. Morfoloji dəyişikliklər vəzilərin, eləcə də müsariqə limfa düyünlərinin həm stromasında, həm də parenximində tədricən baş verir.

İnfeksiyanın təsiri ilə baş verən distrofik dəyişikliklər şəklində morfofunksional transformasiyalar, habelə hemodinamik dəyişikliklər ən çox adenohipofizdə və böyrəküstü vəzilərdə rast gəlinir.

Endokrin sistemlə müqayisədə isə müsariqə limfa düyünlərində iltihabi-destruktiv dəyişikliklərin (hüceyrələrin deqranulyasiyası, stromanın birləşdirici toxuma komponentlərinin ödemi və dağılması, zədələnmiş hüceyrələrin ətrafında infiltrasiyanın toplanması) intensivliyi daha kəskin olur. Diffuz ödem ayrı-ayrı follikulların nekrozuna, həmçinin antigen determinantların qana keçməsinə səbəb olur, bu isə immun sistemdə immunoloji dəyişikliklərin inkişafına, antitellərin toplanmasına və immun komplekslərin əmələ gəlməsinə gətirib çıxarır.

İnfeksiyaya cavab olaraq, orqanizmdə patogen amilin təcrid və məhv edilməsinə, eləcə də homeostazın bərpa və bərpaedici proseslərin aktivləşdirilməsinə yönəlmiş mürəkkəb, çoxkomponentli reaksiyalar inkişaf edir. Baş verən dəyişikliklər eksperimentin sonuna doğru vəzi strukturunun və limfoid toxumanın patoloji yenidənqurulması ilə nəticələnir. Bu isə hüceyrələrin infeksiyaya qarşı hiperhəssaslıq reaksiyası ilə izah olunur.

Hipoksiya və infeksiyanın müştərək təsiri zamanı endokrin vəzilərin, müsariqə limfa düyünləri və periferik qanın limfositlərinin eksperimental tədqiqi

Müəlliflər iddia edirlər ki, infeksiya ilə əlaqəli iltihab, habelə hüceyrədaxili patogenlərin artıb çoxalması yoluxmuş hüceyrələri oksigendən məhrum etmək qabiliyyətinə malikdir. İnfeksiya zamanı baş verən hipoksiya oksigendən asılı olan genlərin ekspressiyasını tənzimləyərək, toxumalara birbaşa təsir edir və toxumalarda müxtəlif səviyyələrdə morfofunksional dəyişikliklərin əmələ gəlməsinə səbəb olur¹⁵.

Əvvəlki qruplarla müqayisədə əsas qrupa daxil edilən eksperimental heyvanlarda hipobarik hipoksiya və stafilokokk infeksiyasının müştərək təsir fonunda, bir-birini tamamlayan və qarşılıqlı əlaqədə olan endokrin və immun sistemlərinin morfofunksional təşkili əhəmiyyətli dərəcədə dəyişir. Endokrin və limfoid toxumalarda baş verən polimorf dəyişikliklərin əmələ gəlmə tezliyi daha yüksəkdir və bu dəyişikliklər, əsasən, epitel və birləşdirici toxuma nisbətinin dəyişməsi ilə diqqəti cəlb edir.

Eksperimentin 15-ci günü stress faktorlarının təsiri ilə epitelin nəzərəçarpacaq destruktiv dəyişiklikləri, endokrinositlərin və limfoid follikulların əksəriyyətinin nekrobioza və nekroza, bəzilərinin atrofiya və apoptoza uğraması digər qruplarla müqayisədə daha intensiv xarakter alır və daha qabarıq nəzərə çarpır. Eyni zamanda toxumaarası sahələr kəskin genişlənir, birləşdirici toxumanın ocaqlı və ya diffuz hipertrofiya və proliferasiyası baş verir. Stromal proliferasiya eksperimentin gedişi boyunca artmaqda davam edir və kompensator xarakter daşıyır. Bu isə orqandaxili hemodinamikanın pozulmasına, ocaqşəkilli diapedez qanaxmalarının əmələ gəlməsinə səbəb olur. Yayılmış damar dəyişiklikləri, əsasən, slac, staz və mikrotromboz şəklində təzahür edir.

Toxuma və hüceyrələrdə baş verən destruktiv dəyişikliklərin morfoloji mənzərəsi eksperimentin gedişi boyunca davam edir və tədqiqatın sonunda daha da dərinləşir. Histoloji preparatlarda epitelin

¹⁵ Iakushko, O.S. The modern concept of morphological and functional features of the endocrine glands // СМБ. – 2016. 58(4), – p.153-159

alterasiya və nekrozu, hüceyrələrin bir-birindən ayrılmış dəstələr şəklində yerləşməsi, onlar arasında yarıqşəkilli boşluqların əmələ gəlməsi, habelə nekrobiotik və nekrotik proseslər nəticəsində parenxim hüceyrələrinin tükənməsi – atrofiyası ilə xarakterizə olunur.

Elektron-mikroskopik müayinə zamanı plazmalemma və kariolemmanın ocaqlı və ya total destruksiyası, çoxsaylı invaginasiyaları, orqanellərin deformasiyası, sitoplazmanın vakuolizasiyası, piknotik dəyişmiş nüvələr, demək olar ki, bütün hüceyrədaxili sahəni tutan endoplazmatik şəbəkənin açıq şəkildə genişlənməsi, Holci kompleksinin reduksiyası, habelə lizosom və ribosomların sayının və elektron sıxlığının kəskin azalması endokrin və limfoid hüceyrələrin əksəriyyətinin atrofiyasını göstərir.

Eksperimentin sonunda elektron-mikroskopik dəyişikliklər maksimuma çatır və bu mərhələ üçün parenximin tükənməsi, hüceyrələrarası təmasların pozulması xarakterik olur. Mitoxondrilərin və sekretor qranulların sayının nəzərəcarpacaq dərəcədə azalması ilə ultrastruktur səviyyədə hüceyrələrin quruluşunun dəyişməsi qeyd edilir, elektroqrammlarda həmçinin çoxlu sayda apoptoza məruz qalmış hüceyrələrə, sitoplazmada apoptotik cisimciklərə rast gəlinir.

Vəzi toxumalarında baş verən struktur dəyişikliklər qarışıq xarakter daşıyır və hər bir vəzinin zədələnməsinin heterogenliyi diqqəti cəlb edir. Adenohipofizin trabekulyar quruluşu tamamilə dəyişir və atrofik dəyişikliklərlə xarakterizə olunur. Demək olar ki, əksər adenositlər deformasiya və deqranulyasiyaya məruz qalır, bu səbəbdən hüceyrələrin əsas hissəsi struktur baxımından xromofoblara bənzəyir. Birləşdirici toxumanın inkişafı arakəsmələrin qalınlaşması şəklində özünü büruzə verir.

Adrenal toxumada, əsasən, qabıq maddənin kəskin distrofik və nekrotik dəyişikliklərə uğramış hüceyrələrini nisbətən az distrofik dəyişikliyə məruz qalmış beyin maddənin hüceyrələri mozaik olaraq əvəz edir. Eyni zamanda qabıq maddənin tükənmiş yumaqcıqlı və dəstəli zonalarının atrofiyası nəticəsində torlu zonada hüceyrələrin dekompensasiyası müşahidə edilir.

Qalxanabenzər vəzi toxumasında kolloiddən məhrum, qalınlaşmış follikulyar epitelə malik, kiçik ölçülü mənəfi dar, yarıqşəkilli xırda folikullar üstünlük təşkil edir. Bəzi sahələrdə, əsasən də, vəzinin periferik zonasında iri ölçülü follikullar kəskin genişləyir və follikulyar kistaları xatırladır. Kistoz-genişlənmiş follikullar isə nizamsız (xaotik) olaraq kiçik ölçülü follikullarla əvəz olunur. İri ölçülü follikulların mənəfində vakuollaşmış eozinofilli kolloid qeyd edilir, kolloid follikulların divarlarına möhkəm yapışır, kiçik ölçülü follikullarda isə kolloid azalır və demək olar ki, nəzərə çarpmır. Tirositlərin deskvamasiyası artmaqda davam edir, iri ölçülü follikulların mənəfində bəzən qrup şəklində deskvamasiya olunmuş tirositlər aşkar edilir. Follikulyar hüceyrələrin deskvamasiyası isə ayrı-ayrı tirositlərin kollikvazion nekrozuna gətirib çıxarır.

Hipoksiya və peritonit fonunda inkişaf edən endogen intoksikasiyanın erkən mərhələsi paralel olaraq limfatik follikulların, habelə follikulyar epitelin zədələnməsi və progressiv itkisi ilə xarakterizə olunur. Birləşdirici toxumanın hiperplaziyası follikulların sıxılaraq, ölçülərinin kəskin azalmasına, lokal nekroz ocaqlarının əmələ gəlməsinə səbəb olur, bəzi follikulların mənəfinin daralmasına və büzüşməsinə gətirib çıxarır. Limfatik sinusların nisbətən genişlənməsi, onların divarlarında, mənəfində, xüsusən də, subkapsulyar sinusun mənəfində tək-tək mononuklear (makrofaq və limfositlərin) və polinuklear hüceyrələrin toplanması və aqreqasiyası müşahidə olunur.

Eksperimentin 30-cu günü endokrinositlərin və limfatik follikulların uzunmüddətli və progressiv zədələnməsi müşahidə edilir, nəticədə endokrin vəzilərin və müsariqə limfa düyünlərinin histoarxitektonikası pozulur. Hüceyrələrin sayının kəskin azalması, vəzilərin və limfatik düyünlərin xaotik yerləşmiş və atrofiyaya uğramış ayrı-ayrı hüceyrələrdən ibarət olması epitelin tükənməsini göstərir. Tükənmiş və itirilmiş parenximin əksər hissəsi isə kompensator olaraq proliferasiya etmiş birləşdirici toxuma ilə əvəz olunur, nəticədə vəzi toxuması və limfoid follikullar kiçik ocaqlar şəklində mikrotransformasiya və remodelləşməyə məruz qalır.

Birləşdirici toxumanın proliferasiyası isə təkcə parenximin itirilməsini kompensasiya etmir, həm də qalan toxuma üçün lokanik

olaraq müəyyən bir stabillik yaradır və epitelin tamamilə atrofiyasının qarşısını alır.

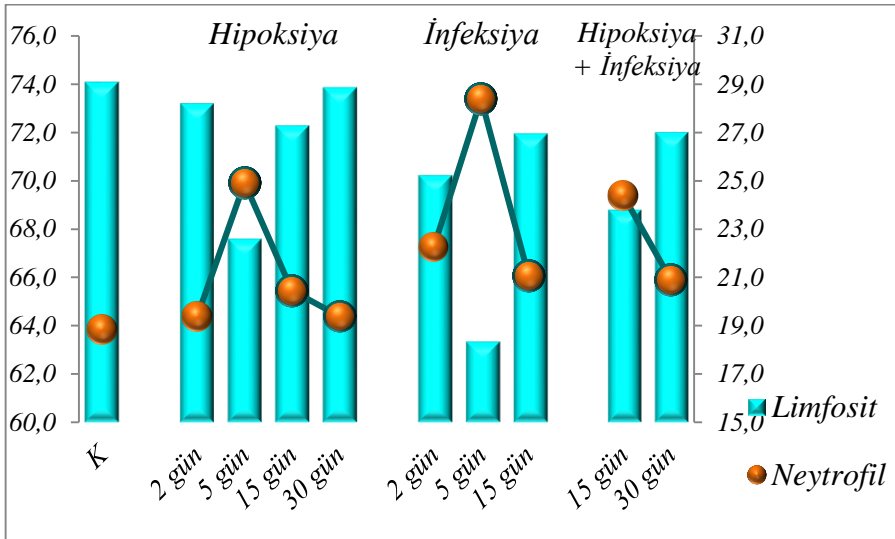
Əsas qrupda aparılan morfometrik tədqiqatlar zamanı alınmış parametrlər də stress faktorlarının müştərək təsiri ilə hüceyrələrdə baş verən morfofunksional dəyişiklikləri əks etdirir. Müayinə olunan göstəricilərin kritik hədləri və normadan dəfələrlə aşağı olması qeyd edilir.

Tədqiqatın 15-ci günü stress faktorların müştərək təsiri ilə endokrinositlərin sayı və ölçüləri kəskin azalır. Adenohipofizdə asidofil və bazofillərin sayının azalması, hüceyrə tərkibi baxımından vəzinin ancaq xromofoblardan ibarət olmasına səbəb olur (5:22:73, intakt – 9:29:62) (qrafik 3.). Adrenokortikositlər yumaqcıqlı zonada 26,1%-ə, dəstəli zonada 24,3%-ə, torlu zonada 32,4%-ə qədər azalır. Alınan göstəricilər kontrol qrupu ilə müqayisədə uyğun olaraq 19,7% (intakt – 32,5%), 20,3% (intakt – 30,6%), 12,7% (intakt – 37,4%) aşağıdır ($p=0,001$). Tirositlərin sayı da mərkəzdə 27,3%, periferiyada 15,8% təşkil edir ki, bu da kontrol qrupunun göstəricilərindən 6,5% (intakt – 29,2%, $p=0,001$) və 7,1% (intakt – 17,0%, $p=0,065$) az olması ilə fərqlənir (qrafik 5.). Eyni zamanda tədqiqatın bu mərhələsində hər 3 vəzidə hüceyrələrin sahə və diametrinin, eləcə də limfatik düyünlərin həcmnin azalması izlənilir. Müsariqə limfa düyünlərinin qabıq mddəsinin həcmi 9,8% (52,6, intakt – 58,3) azalır, beyin maddənin həcmi 15,4% (44,2, intakt – 38,3) artır ($p=0,001$) (qrafik 6.).

Tədqiqatın son günü morfometrik göstəricilərin əksəriyyətinin normadan aşağı olması hüceyrələrin nekrotik və atrofik dəyişikliklərə uğradığını göstərir.

Hipoksiya və infeksiya vahid faktor kimi limfositlərə də güclü təsir göstərir, bu da distrofik dəyişikliklərlə – limfositlərin zədələnməsi, quruluşunun dəyişməsi, ölçülərinin və sayının azalması ilə xarakterizə olunur. Tədqiqatın 15-ci günü əsas qrupa daxil edilən eksperimental heyvanların qanından hazırlanmış yaxmaların sitoloji preparatlarında əsasən, iri ölçülü limfositlərin əksəriyyətinin deformasiyaya və lizisə uğraması aydın görünür. Limfositlərin bazal membranının deformasiya və invaginasiyası, sitoplazma və nüvələrinin vakuollaşması qeyd edilir.

Ekspəriməntin sonunda kiçik, orta və iri ölçülü limfositlərin qarşılıqlı münasibətinin dəyişməsi ilə hüceyrələrdə baş verən morfoloji dəyişikliklər daha da dərinləşir. Ekspəriməntin 15-ci günü limfositlərin sayının 6,8% (73,8%, intakt – 68,8%) azalması, neytrofillərin sayının 34,6% (24,6%, intakt – 18,7%) artması qeyd edilir ($p=0,001$). 30-cu gün isə limfositlərin sayı 71,2%-ə qədər artır, neytrofillərin sayı 20,9%-ə qədər azalır (qrafik 7.).



Qrafik 7. Hipoksiya, infeksiya və əsas qrupda limfosit/neytrofil nisbəti.

Hipoksiya və infeksiyanın həm ayrı-ayrılıqda, həm də müştərək fonunda endokrin vəzilərin histoarxitektonikasında müşahidə olunan struktur dəyişikliklər onların hormonal hipo- və ya hiperfunksiyası ilə müşayiət olunur. Hər 3 qrupda immunferment analiz üsulu ilə aparılan müayinələrin nəticələrinin təhlili zamanı aydın olmuşdur ki, stress faktorlarının təsiri ilə qanda dövr edən TSH və kortizolun səviyyəsi dəyişir.

Hipoksiyanın erkən mərhələlərində hormonların səviyyəsi yüksək olsa da, xronik hipoksiyanın təsiri ilə normaya yaxınlaşması qeydə alınır. Belə ki, hipoksiyanın 5-ci günü TSH 15,4 $\mu\text{U/ml}$ (0,39 $\mu\text{U/ml}$, intakt – 0,45 $\mu\text{U/ml}$) və kortizol 27,1 nq/ml (0,48 nq/ml,


intakt – 0,61 nq/ml) artır, 30-cu gün isə uyğun olaraq 0,42 μ U/ml və 0,48 nq/ml olur.

İnfeksiya qrupunda endogen intoksikasiya nəticəsində TSH-un səviyyəsi qalxır və eksperimentin 15-ci günü ən yüksək olur (0,44 μ U/ml). İnfeksiyanın təsiri ilə kortizolun səviyyəsi də 2-ci və 5-ci gün artan dinamika ilə qeydə alınır, müvafiq olaraq 0,54 nq/ml və 0,64 nq/ml, 15-ci gün azalır və 0,49 nq/ml təşkil edir.

Əsas qrupda isə əvvəlki qruplarla müqayisədə plazmada TSH (0,4 μ U/ml) və kortizolun (0,52 nq/ml) konsentrasiyalarının səviyyəsinin 15-ci gün qalxmasına baxmayaraq, 30-cu gün kəskin enir (TSH – 0,33 μ U/ml, kortizol – 0,37 nq/ml).

Hipoksiya və infeksiyanın müştərək təsiri ilə hormonların səviyyəsinin azalması endokrin vəzilər arasındakı nəzərəcarpacaq qarşılıqlı əlaqəni əks etdirir. Alınan nəticələr endokrin vəzilərin funksional fəaliyyətinin kompensator (uyğun) olaraq artması və azalması ilə izah olunur.

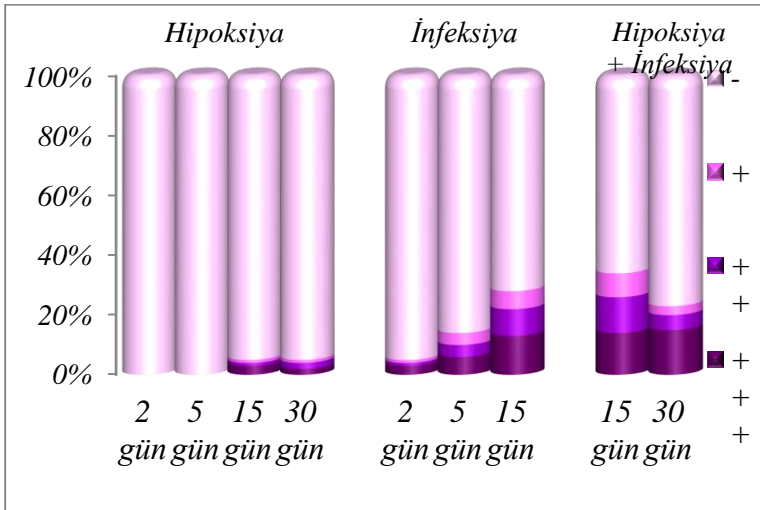
Alınmış histoloji nəticələr immunhistokimyəvi tədqiqatlarla təsdiq olunur.



Qrafik 8. Hipoksiya, infeksiya və əsas qrupda böyrəküstü vəzinin CD4+ immunhistokimyəvi boyanma xüsusiyyətləri.

Adenohipofizin CD4+ və CD8+ immunhistokimyəvi boyanma xüsusiyyətlərinin təhlili zamanı məlum oldu ki, adenohipofiz və böyrəküstü vəzilərdə hipoksiyanın 2-ci və 5-ci, infeksiyanın 5-ci günü boyanma tamamilə izlənmir, intensiv boyanma isə infeksiya və müştərək modelin 15-ci günü qeyd edilir (qrafik 8.).

Qalxanabənzər vəzidə hipoksiya və infeksiyanın 2-ci günü, müsariqə limfa düyünlərində isə hipoksiyanın 2-ci və 5-ci CD4+ və CD8+ limfositləri boyanmır. Müştərək modelin 30-cu günü qalxanabənzər vəzidə, eyni modelin 15-ci günü isə müsariqə limfa düyünlərində CD4+ və CD8+ limfositləri intensiv boyanır (qrafik 9.). Boyanmanın izlənməməsi limfositlərin proliferasiyasının baş verməməsi, intensiv boyanma isə iltihabi proseslərin kəskinləşməsi ilə izah olunur.



Qrafik 9. Hipoksiya, infeksiya və əsas qrupda müsariqə limfa düyünlərinin CD8+ immunhistokimyəvi boyanma xüsusiyyətləri.

Beləliklə, eksperimentin erkən mərhələlərində (2-ci və 5-ci gün) qısamüddətli (kəskin) stress faktorlarının təsiri ilə orqan və toxumalarda hüceyrə və hüceyrədənkənar struktur dəyişikliklər – distrofiya, ödem, dezorqanizasiya, nekroz, damar patologiyaları

(diapedez qansızmlar, damarlar boyunca plazmanın infiltrasiyası və s.), hüceyrələrin ölçülərində azalma tendensiyası baş verir. Stress faktorların həm ayrı-ayrılıqda, həm də müştərək təsiri zamanı endokrin və immun sistem orqanlarında ardıcıl inkişaf edən morfofunksional dəyişikliklər eyni dərəcədə təzahür etmir və hər bir orqanda özünəməxsus xüsusiyyətlərlə xarakterizə olunur.

Bu isə endokrin və immun sistem orqanlarının toxuma quruluşunun, habelə onlar arasında mövcud olan əlaqələrin patomorfoloji əsasını təşkil edən mexanizmlərin kifayət qədər mürəkkəb olması ilə izah edilir.

Stress faktorların təsir və davam etmə müddəti artdıqca orqan və toxumalarda reparativ-regenerasiya və kompensator-adaptasiya prosesləri sürətlənir. Müəlliflərin fikrincə adaptasiya zamanı orqanizmdə baş verən spesifik dəyişikliklərin ən mühüm komponenti stress faktorlara cavab olaraq toxuma və hüceyrələrin morfofunksional baxımdan yenidənqurulmasıdır. Onlar hesab edirlər ki, kəskin stresslər zamanı meydana çıxan təcili uyğunlaşma reaksiyaları ilk növbədə morfofunksional dəyişikliklər şəklində özünü göstərir. Stress faktorları uzun müddət davam etdikdə və təkrarlandıqda orqanizmdə əsasını morfofunksional və metabolik uyğunlaşma reaksiyaları təşkil edən uzunmüddətli və ya xronik adaptasiya formalaşır¹⁶.

Adaptasiya prosesinin nəticəsi isə orqanın strukturunun maksimum səviyyədə saxlanılmasına yönəlmiş dəyişikliklərdir. İlk növbədə, bu hüceyrələrin mikroskopik yenidənqurulma prosesləri – orqanellərin hiperplaziya və hipertrofiyası, mitoxondri və onların kristlərinin sayının, bir çox morfometrik göstəricilərin artması, habelə hüceyrələrin proliferasiya və diferensiasiyası – toxumaların yeni şəraitə uyğunlaşması ilə əldə edilir.

Stress faktorlara qarşı təcili adaptasiya mexanizmləri tədricən formalaşır, bu zaman orqanizmin yeni, ekstremal vəziyyətlərdə yaşaması üçün optimal şərait yaranır. Stress faktorların orqanizmə təsirinin dəfələrlə təkrarlanması zamanı «uzunmüddətli» adaptasiya

¹⁶ Собуров, К.А., Темирова, С.А. Механизмы взаимоотношения гормональной и иммунной систем при адаптации к высокогорью // – Бишкек: Наука, новые технологии и инновации Кыргызстана, – 2019. № 3, – с.131-135

proseslərinin meydana çıxmasına səbəb orqanizmdə dərin «izlər» buraxmış «təcili» adaptasiya mexanizmləridir¹⁷.

Eyni zamanda orqanizmdə, oksigen təchizatının pozulması zamanı hüceyrə və toxumaların hipoksik vəziyyətdə yaşamasını asanlaşdıran çoxsaylı adaptasiya mexanizmləri mövcuddur. Müəlliflər iddia edirlər ki, kompensator-adaptasiya prosesləri oksigen çatışmazlığı şəraitində orqanizmin həm sistem, həm də hüceyrə səviyyəsində enerji sintezinin qorunmasını təmin edən, habelə hipoksiyaya qarşı müqavimətini artıran və tədricən inkişaf edən təkamül yolu ilə formalaşmış kompleks reaksiyadır.

Adaptasiya hüceyrələrdə bioloji oksidləşmənin optimal səviyyəsini qoruyub saxlamaqla həyat üçün təhlükəli olan aşağı oksigen konsentrasiyasında belə orqanizmin fəaliyyətini yerinə yetirmə qabiliyyətidir. Habelə, uzunmüddətli adaptasiya reaksiyasının «tükənməsi» (dezadaptasiya) nəticəsində hətta orqan və toxumalarda destruktiv dəyişikliklərin inkişafı ilə müşayiət olunan dekompensasiya, eləcə də bir sıra funksional dəyişikliklər meydana çıxma bilər¹⁸. Aldığımız nəticələr müəlliflərin fikirlərini bir daha təsdiq edir.

Tədqiqatımızın nəticələrinə görə stress faktorları olan – hipoksiya və infeksiyanın həm ayrı-ayrılıqda, həm də birgə təsiri zamanı endokrin vəzilərdə və müsariqə limfa düyünlərində, habelə limfositlərdə baş verən struktur dəyişikliklər toxuma və hüceyrələrin əhəmiyyətli dərəcədə yenidənqurulmasına səbəb olur. Yenidənqurulma prosesləri isə hüceyrə reseptorlarının hipoksiya və infeksiyaya qarşı həssaslığının artması ilə orqanizmdə stress reaksiya mexanizmlərini, eləcə də onların patogen effektini gücləndirir. Bu baxımdan infeksiyanın orqanizmdə yayılması, hipoksik stressin uzun müddət davam etməsi (xronik hipoksiya) vəziyyəti daha da mürəkkəbləşdirir. Eksperimental heyvanlar ağır xronik hipoksiya və

¹⁷ Бриль, Г.Е. Механизмы компенсации и адаптации к гипоксии / Г.Е.Бриль, Н.П.Чеснокова, Е.В.Понукалина [и др.] // Научное обозрение. медицинские науки, – Москва: – 2017. № 2, – с. 55-57

¹⁸ Horii, A. Hippocampal gene expression, serum cortisol level, and spatial memory in rats exposed to hypergravity / A.Horii, K.Mitani, C.Masumura [et al.] // J. Vestib Res. – 2017. 27(4), – p. 209-215

infeksiyanın müştərək təsirinə uyğunlaşa bilmir, endokrin və immun sistem orqanlarında fizioloji dəyişikliklərə və ya hətta patoloji nəticələrə səbəb ola biləcək geridönməz destruktiv proseslər inkişaf edir, orqanizmin müdafiə mexanizmləri əhəmiyyətli dərəcədə zəifləyir.

Lakin vəzi hüceyrələrində və limfoid toxumada baş verən morfofunkcional dəyişikliklər hiperhəssaslıq reaksiyası əldə edir, endokrin və immun sistemin regenerasiyasını sürətləndirir və bütövlükdə orqanizmin hipoksiya və infeksiyanın birgə təsirinə qarşı davamlılığı artır və orqanlar bu şəraitə adaptasiya olunur, bu isə orqanların struktur yenidənqurulma prosesləri ilə tənzimlənir.

Tədqiqatın əldə edilmiş nəticələrinin təhlili, hipoksiya və infeksiyanın həm ayrı-ayrılıqda, həm də müştərək təsiri zamanı daxili sekresiya vəzilərində və limfoid toxumalarda baş verən patomorfoloji dəyişikliklərin və orqanların cavab reaksiyalarının tibbi-bioloji baxımdan kompensator-uyğunlaşma prosesləri olduğu qənaətinə gəlməyə əsas verir. Orqanlarda stress faktorlara qarşı davamlığın tədricən artması zamanı orqanizmdə uzunmüddətli adaptasiya mexanizmləri formalaşır ki, uzunmüddətli adaptasiya struktur, funksional və metabolik uyğunlaşma reaksiyalarının məcmuyu hesab olunur.

Müəlliflər endokrin tənzimlənmənin (requlyasiyanın) müxtəlifliyi və mürəkkəbliyini nəzərə alaraq, baş verən patoloji proseslərin və onların fəsadlarının dəyişkənliyinin immun sistemin vəziyyətindən bilavasitə asılı olduğunu qeyd edirlər. Digər tərəfdən iddia edirlər ki, endokrin sistemi orqanlarının, xüsusilə də, hipofizin ifraz etdiyi hormonların orqanizmin ayrı-ayrı sistemlərinə göstərdiyi təsir mexanizmlərinin müxtəlif olması, bu təsirlər nəticəsində baş verən patoloji proseslər və ağır fəsadlar immun sistemin funksiyasının pozulmasına səbəb olur¹⁹. Bu baxımdan endokrin vəzilərin morfofunkcional xüsusiyyətlərinin patogenezi və gedişi yerli immunoloji homeostazın pozulması ilə əlaqəli ola bilər.

¹⁹ Hueston, C.M., Deak, T. The inflamed axis: the interaction between stress, hormones and the expression of inflammatory-related genes within key structures comprising the hypothalamic-pituitary-adrenal axis // *Physiology & behavior*. – 2014. 124, – p.77-91/

Eyni zamanda endokrin vəzilərdə baş verən morfoloji dəyişikliklər orqanın hormon istehsal edən strukturlarının hipov və hiperfunksiyasına səbəb olur. Fəaliyyətdə olan hüceyrələrin sayının və ölçülərinin azalması və ya artması vəzilərin sekretor fəaliyyətinin zəifləməsi və ya güclənməsi ilə nəticələnir. Bu mexanizmin əsasını isə ilk növbədə endokrinositlərin dismetabolik, toksik, infeksiya və hipoksik zədələnmələri təşkil edir.

Orqanizmin hormonal tənzimləmə proseslərinin pozulması bir çox ağır xəstəliklərin, o cümlədən endokrin və immun sistemi xəstəliklərinin inkişafına, bu da öz növbəsində orqanizmdə morfofunksional dəyişikliklərlə, endokrin və immun patologiyalarla nəticələnən ciddi fəsadlara, orqan çatışmazlığına gətirib çıxara bilər, habelə hədəf orqanlarda metabolik dəyişiklikləri daha da dərinləşdirə bilər.

Tədqiqatın nəticələrini ümumiləşdirərək, belə qənaətə gəlmək olar ki, hipoksiya orqanizmdə toxumaların oksigenlə normal təchiz edilməsinin bərpasına yönəlmiş kompensator-uyğunlaşma reaksiyalarının kompleks şəkildə işə düşməsi üçün təkan rolunu oynayır. Orqanların morfofunksional xüsusiyyətlərinin adekvat olaraq dəyişməsi nəticəsində endokrin və immun sistemlər arasında qarşılıqlı inteqrasiya və kompensator-uyğunlaşma prosesləri formalaşır. Orqanların adaptasiya dəyişiklikləri fərdi xüsusiyyətlərindən və xarakterindən asılı olub, endokrin və immun sistemin əsas komponentlərinin morfofunksional vəziyyətini tənzimləyən hüceyrələrin strukturunun kəmiyyət və keyfiyyət cəhətdən yenidənqurulmasına gətirib çıxarır. Xronik hipoksiya və infeksiyanın müştərək təsirinə məruz qalan eksperimental heyvanların endokrin vəzilərində, müsariqə limfa düyünləri və periferik qanın limfositlərində aşkar edilmiş morfoloji dəyişikliklər orqanda davamlı hipofunksional vəziyyətin əmələ gəlməsinə, habelə vəzi toxumasında immunoloji dəyişikliklər kompleksinin formalaşmasına gətirib çıxara bilər.

NƏTİCƏLƏR

1. Hipoksiya və infeksiyanın həm ayrı-ayrılıqda, həm də müştərək təsiri zamanı endokrin vəzilərdə morfofunksional dəyişikliklərin struktur əsasını erkən dövrdə progressiv zədələnmə və endokrinositlərin sayının azalması, tədqiqatın sonunda hüceyrələrin proliferasiya və diferensiasiyası nəticəsində regenerasiya proseslərinin sürətlənməsi təşkil edir, bu reaksiyaların effektivliyi isə toxuma hipoksiyasının dərəcəsini müəyyən edir [15,25,34,40,44, 45,48].

2. Hipoksiya və infeksiya uzun müddət davam etdikdə endokrin vəzilərin bu faktorlara qarşı davamlılığı artır və vəzilər bu şəraitə adaptasiya olunur, bu da orqanların struktur yenidənqurulma prosesləri ilə tənzimlənir. Qruplar üzrə endokrinositlərin sayının və ölçülərinin dəyişməsi endokrin vəzilərdə inkişaf etmiş kompensator-adaptasiya proseslərinin nəticəsidir [5,12,17,29,33,35,46,47].

3. Hipoksiya və infeksiyanın həm ayrı-ayrılıqda, həm də müştərək təsiri ilə endokrin orqanların hüceyrələrində oxşar mikroskopik, həmçinin ultrastruktur dəyişikliklər kompleksinin aşkar edilməsinə baxmayaraq, hər bir vəzidə bu patomorfoloji dəyişikliklər müxtəlif formada təzahür edir. Baş verən dəyişikliklər yalnız patogen amilin növündən, xarakterindən, davam etmə müddətindən və intensivliyindən deyil, həm də orqanların morfofunksional xüsusiyyətlərindən asılıdır [12,24,33,38,41].

4. Adenohipofiz böyrəküstü vəzi ilə, böyrəküstü vəzi isə qalxanabənzər vəzi ilə müqayisədə hipoksiya və infeksiyanın təsirinə daha erkən və daha çox məruz qaldığı üçün, adenohipofiz və böyrəküstü vəzidə distrofik və dezorqanizasion dəyişikliklər daha qabarıq şəkildə özünü büruzə verir. Adenohipofiz və böyrəküstü vəzinin endokrinositlərinin qalxanabənzər vəzi tirositlərinə nisbətən erkən zədələnməsi isə bu vəzilərin hipoksiya və infeksiyaya həssaslıq dərəcəsinin daha yüksək olması kimi qiymətləndirilə bilər [25,27,39,49,50].

5. Hipoksiya zamanı adenohipofizdə, əsasən, bazofil adenositlərin sayının 43,5%, torlu zonada adrenokortikositlərin sayının 33,2% artması reparativ-regenerasiya proseslərinin

güclənməsi və orqanların quruluşunun bərpa olunması vəzilərin struktur-funksional baxımdan yenidənqurulmasını göstərir. Stafilokokk infeksiyasının təsiri ilə əsasən, asidofillərin sayının 16,6%, adrenokortikositlərin sayının 9,5%, tirositlərin sayının 8,6% azalması endokrin vəzilərdə stromal proliferasiya proseslərinin üstünlüyü ilə müşayiət olunan epitel və birləşdirici toxuma nisbətinin dəyişməsinə səbəb olur [9,11,14,34,35,41,42].

6. Hipoksiya və infeksiyanın müştərək təsiri zamanı orqanizmin ehtiyat imkanları tükənir, orqanizm enerji resurslarını itirir, endokrinositlərin sayının və sahəsinin azalması nəticəsində endokrin vəzilərin atrofiyaya uğramış parenximi birləşdirici toxuma ilə əvəz olunur. Vəzilərin morfofunksional olaraq patoloji kompensator yenidənqurulması toxumanın patoloji regenerasiyası kimi qəbul edilə bilər [43,44,48,50].

7. Hipoksiya və infeksiya müsəriqə limfa düyünlərinin və periferik qanın limfositlərinin immunoloji aktivliyinin tormozlanmasına, limfatik sinusların həcm sıxlığının artmasına, endotel hüceyrələrində transendotelial transportun intensivliyinin azalmasına gətirib çıxarır. Hipoksiya və infeksiyanın müştərək təsiri ilə immun sistem hüceyrələrinin, xüsusilə də, periferik qanın limfositlərinin çox hissəsi məhv olur, limfositlərin 14,5% məhv olması isə orqanizmdə baş verən immun çatışmazlığının göstəricisi hesab olunur [6,8,24,26,32,48,49].

8. Hipoksiya və infeksiya ayrı-ayrılıqda və müştərək olaraq endokrin və immun sistem orqanlarına ikili – həm zədələyici, həm də uyğunlaşdırıcı təsir göstərir. Yeni yaranmış şəraitə uyğunlaşmanın morfofunksional əsasını qanın plazmasında TSH və kortizolun konsentrasiyasının dəyişməsi təşkil edir. Tədqiqatın əvvəlində kortizolun konsentrasiyasının hipoksiya qrupunda 0,6 nq/ml, infeksiya qrupunda 0,49 nq/ml əsas qrupda isə 0,37 nq/ml təşkil etməsi endokrin vəzilərin stress faktorlarına qarşı həssaslığının müxtəlif olması ilə izah olunur [34,40,44,45,48].

PRAKTİKİ TÖVSIYƏLƏR

1. Əldə edilən məlumatlar və alınan nəticələr endokrin və immun sistemin funksional və klinik morfoloqiyası sahəsində mövcud məlumatları tamamlayır, istənilən kəskin və xronik stress faktorlarının təsiri altında endokrin vəzilərin, eləcə də immun sistemin hüceyrə və hüceyrədənəknar struktur yenidənqurulmasının əsas xüsusiyyətlərini əks etdirir.
2. Kəskin və xronik stress faktorlarının təsiri ilə endokrin və immun sistemdə baş verən regenerativ reaksiyaların intensivliyi, eləcə də hüceyrə və toxumaların ehtiyat imkanları orqanizmdə kompensator-adaptasiya proseslərinin inkişafı (formalaşması) zamanı nəzərə alınmalıdır.
3. Tədqiqatın nəticələri istənilən patologiyaya səbəb olan qıcıqlandırıcı faktorların orqanizmə müştərək təsirinə, habelə qarşısının alınmasına və ya aradan qaldırılmasına, eləcə də homeostazın qorunmasına yönəldilmiş kompensator-adaptasiya reaksiyaları kompleksinin qiymətləndirilməsində, bütövlükdə orqanizmin vəziyyətinin morfofunksional baxımdan diaqnostik və proqnostik meyarlarının hazırlanmasında tətbiq edilə bilər.
4. Orqanizmin spesifik və qeyri-spesifik müqavimətini artırmaq və pozulmuş funksiyalarının bərpasına yönəlmiş daxili mexanizmləri (sanogenez mexanizmləri) aktivləşdirməklə müxtəlif stress vəziyyət və nozoloji xəstəliklərin, o cümlədən endokrin və immun patologiyaların profilaktika, müalicə və reabilitasiyasında istifadə edilə bilər.
5. Təhlükəli peşə sahiblərinin ekstremal təsirlərə qarşı stress müqavimətini artırmaq məqsədi ilə, peşəkar fəaliyyət şəraitinə xüsusi hazırlığın, aviasiya və kosmik uçuşların, yüksək hündürlük və dağ-mədən işlərinin təşkilində, idman təbabəti və bədən tərbiyəsi praktikasında onların orqanizmində qıcıqlandırıcı faktorların yaratdığı dəyişikliklərin, habelə adaptasiya və bərpa proseslərinin möhkəmləndirilməsində həkimlər tərəfindən bir meyar kimi istifadə oluna bilər.
6. İdmançıların, uçuş heyətinin və digər təhlükəli peşə sahiblərinin intervallı barokamera məşqləri müxtəlif dərəcəli

hipoksiyalara dözümlüyünü qiymətləndirmək, hipobarik hipoksiya ilə müalicə zamanı profilaktik tədbirlərin həyata keçirilməsini təmin etmək, habelə hipoksiyaya qarşı fərdi davamlılığın azalmasına səbəb olan gizli xəstəliklərin aşkar edilməsi üçün sınaq məqsədilə tətbiq edilə bilər.

7. Kəskin stress faktorların təsirindən endokrin vəzilərdə və immun sistemdə baş verən distrofik dəyişikliklərin nekrotik və atrofik proseslərə çevrilməsinin qarşısını almaq məqsədilə yerli qan təchizatı və mikrosirkulyasının, reparativ-regenerasiya proseslərinin və immun sistemin gücləndirilməsi istiqamətində kompleks tədbirlər aparılmalıdır.
8. Endokrin və immun sistemin morfolojiyasına, stress faktorların təsiri altında daxili sekresiya vəzilərinin və limfoid toxumanın plastikliyinə və korreksiyasına dair məlumatlar tədris prosesində, dərs vəsaitlərinin, monoqrafiyaların müvafiq bölmələrinin yazılmasında istifadə edilə bilər.

DİSSERTASIYANIN MÖVZUSU ÜZRƏ DƏRC OLUNMUŞ ELMI İŞLƏRİN SİYAHISI

1. Yaqubova, S.M. Особенности адаптации органов при воздействии гипоксии различного генеза // – Bakı: Azərbaycan təbabətinin müasir nailiyyətləri, – 2015. №2, – s. 32-38.
2. Yaqubova, S.M. Systemic reactions of endocrine organs and lymphocytes exposed to hypoxia and infection // Internationaler Medizinischer Kongress, – 26-27 may, – 2015. –s. 89-90.
3. Yaqubova, S.M. Hipoksiya və infeksiya şəraitində endokrin orqanların struktur-funksional dəyişiklikləri // İctimai sağlamlıq və səhiyyə, – Bakı: – 2016. – IV cild, – s. 302-305.
4. Yaqubova, S.M. İrinli-iltihabı proseslər və hipoksiya zamanı adenohipofizdə baş verən morfofunksional dəyişikliklər // Ə.e.x., prof. K.Ə.Balakişiyevin anadan olmasının 110 illik

- yubileyinə həsr olunmuş elmi konfrans materiallarının toplusu, – Bakı: – 2016. – s. 102-104.
5. Yaqubova, S.M. Hipoksiya şəraitində adenohipofizdə və böyrəküstü vəzidə baş verən struktur dəyişikliklər // Ə.e.x., prof. Q.Ş.Qarayevin anadan olmasının 70 illik yubileyinə həsr olunmuş elmi konfransın toplusu, – Bakı: – 2017. – s. 237-240.
 6. Yaqubova, S.M. Hipobarik hipoksiya zamanı müsariqə limfa düyünlərinin morfofunksional xüsusiyyətləri // – Bakı: Azərbaycan Onkologiya Jurnalı, – 2019. №1, – s. 129-132.
 7. Yaqubova, S.M. Hipobarik hipoksiya zamanı hipofizin morfofunksional xüsusiyyətləri // – Bakı: Azərbaycan Tibb Jurnalı, – 2019. №3, – c. 87-93.
 8. Yaqubova, S.M. Hipobarik hipoksiya zamanı periferik qanın limfositlərinin kəmiyyət dəyişiklikləri // – Bakı: Azərbaycan təbabətinin müasir nailiyyətləri, – 2019. №3. – s. 143-148.
 9. Yaqubova, S.M. Kəskin hipoksiya zamanı hipofizdə və böyrəküstü vəzilərdə baş verən struktur dəyişikliklər // – Bakı: Metabolizm Jurnalı, – 2019. №3, – s. 3-9.
 10. Yaqubova, S.M. Uzunmüddətli hipoksiya şəraitində böyrəküstü və qalxanabənzər vəzilərin patomorfoloji xüsusiyyətləri // – Bakı: Azərbaycan Tibb Jurnalı, – 2019. №4, – s. 87-93.
 11. Yagubova, S.M. Morphofunctional characteristics of the adenohypophysis, thyroid and adrenal glands during the hypobaric hypoxia // Abstracts of the VIII International Eurasian congress of surgery and hepatogastroenterology, – Baku: – 11-14 september, – 2019. – p. 135.
 12. Yaqubova, S.M. Xronik hipoksiya şəraitində hipofizin və qalxanabənzər vəzinin morfofunksional xarakteristikası // – Bakı: Azərbaycan Onkologiya Jurnalı, – 2019. №2, – s. 36-41.
 13. Yaqubova, S.M. Hipobarik hipoksiya zamanı qalxanabənzər vəzinin morfofunksional xüsusiyyətləri // – Bakı: Cərrahiyyə jurnalı, – 2019. №4, – s. 58-62.
 14. Yaqubova, S.M. Hipobarik hipoksiya zamanı böyrəküstü vəzinin morfofunksional xüsusiyyətləri // – Bakı: Sağlamlıq jurnalı, – 2019. №5, – s. 142-150.

15. Yaqubova, S.M. Kəskin hipoksiya şəraitində hipofizin və qalxanabənzər vəzilərin patomorfoloji xarakteristikası // – Bakı: Sağlamlıq jurnalı, – 2019. №6, – s. 151-158.
16. Yaqubova, S.M., Əkbərov, E.Ç., İbişova, A.V. Eksperimental hipobarik hipoksiya və endokrin orqanların patohistoloji aspektləri // – Bakı: İctimai sağlamlıq və səhiyyə, VI cild, – 2019. – s. 349-354.
17. Yaqubova, S.M. Xronik hipoksiya zamanı hipofizdə və böyrəküstü vəzilərin patohistoloji xüsusiyyətləri // – Bakı: Nəzəri, klinik və eksperimental morfolojiya jurnalı, Cild 1, – 2019. №3-4, – s. 89-97.
18. Yaqubova, S.M. Ultrastructural properties of the adrenal glands during the acute hypoxia // World Science, – 2019. 10(50), – p. 41-46.
19. Yaqubova, S.M. Structural changes in the thyroid and adrenal glands in acute hypoxia // Вестник Хирургии Казахстана, – 2019. №4, – с. 5-14.
20. Yaqubova, S.M. Electron microscopic changes in the cellular and extracellular structures of the adrenal and thyroid glands during acute hypoxia // Вестник Авиценны, – 2019. №4, – с. 590-596.
21. Yaqubova, S.M. Ultrastructural features of the adrenal glands during the chronic hypoxia // Medicine Science, – 2019. 8(4), – p. 936-940.
22. Yaqubova, S.M. Hipobarik hipoksiya zamanı endokrin orqanların patomorfoloji xarakteristikası // – Bakı: Azərbaycan təbabətinin müasir nailiyyətləri, – 2019. №4, – s. 7-13.
23. Yaqubova, S.M. Kəskin hipoksiya zamanı böyrəküstü vəzilərin mikrosirkulyator yatağının morfofunksional xüsusiyyətləri // – Bakı: Cərrahiyyə jurnalı, – 2020. №1, – s. 59-64.
24. Yaqubova, S.M. Morphology of lymph nodes and lymphocytes of peripheral blood during acute hypobaric hypoxia // – Bakı: Nəyat elmləri və Biotibb Jurnalı, – 2020. №1, – s. 97-103.
25. Ягубова, С.М. Морфофункциональные особенности аденогипофиза, надпочечника и щитовидной железы в

- условиях гипобарической гипоксии // Баку: – Биомедицина, – 2020. №2, – с. 4-12.
26. Yaqubova, S.M. Uzunmüddətli hipoksiya zamanı periferik qanın limfositlərinin və müsariqə limfa düyünlərinin morfoloji mənzərəsi // Bakı: – Sağlamlıq jurnalı, – 2020. №3, – s. 127-133.
 27. Ягубова, С.М. Характеристики ультраструктурных изменений в щитовидной железе при острой гипербарической гипоксии // Клиническая патофизиология, – 2020. №1, – с. 46-51.
 28. Yaqubova, S.M. Hipobarik hipoksiyanın endokrin orqanların morfolojiyasına təsirinə dair // Ə.е.х., professor M.M.Davatdarovanın anadan olmasının 85 illik yubileyinə həsr olunmuş beynəlxalq elmi konfransın materialları, – Bakı: – 2020. – s. 207-208.
 29. Yaqubova, S.M., Əkbərov, E.Ç., Mirzəyeva, T.N. Stafilokokk infeksiyası və hipofizar-adrenal-tiroid sistemin patomorfoloji xarakteristikası // – Bakı: Təbiət və Elm, –2020. №3, –s.69-73.
 30. Yaqubova, S.M., Əkbərov, E.Ç., Kərimova, İ.İ. Stafilokokk infeksiyası zamanı qalxanabənzər vəzinin parafolikulyar hüceyrələrinin dəyişiklikləri // Bakı: Odlar Yurdu universitetinin elmi və pedaqoji xəbərləri, – 2020. № 56, – s. 310-315.
 31. Yaqubova, S.M., Əkbərov, E.Ç., Rüstəмова, S.M. Yetkin siçovulların böyrəküstü vəzilərinin histoloji quruluşu // Humanitar və İctimai Elmlər üzrə II Beynəlxalq Elmi Konfransın materialları, – Bakı: – 2020. – s. 61-64.
 32. Yaqubova, S.M., Əkbərov E.Ç., Rüstəмова, S.M. Eksperimental stafilokokk peritoniti zamanı müsariqə limfa düyünlərinin morfofunksional xarakteristikası // – Bakı: Azərbaycan Onkologiya Jurnalı, – 2020. №2, – s. 22-25.
 33. Yaqubova, S.M. Hipobarik hipoksiyanın təsiri ilə qalxanabənzər və böyrəküstü vəzilərdə baş verən kompensator-adaptasiya proseslərinin korrelyasiyası // 2nd International Congress on Sports, Anthropology, Nutrition, Anatomy and

- Radiology (SANAR 2020) – Nevşehir/Turkey: – July 20-23, – 2020. Cappadocia university, – p. 20-23.
34. Yaqubova, S.M. Barokamera hipoksiyası zamanı endokrin orqanların patomorfoloji dəyişikliklərinin xarakterik xüsusiyyətləri // Azərbaycan Tibb Universitetinin yaradılmasının 90 illik yubileyinə həsr olunmuş «Təbabətin aktual problemləri» mövzusunda Beynəlxalq Elmi Konqresin materialları, – Bakı: – 2020. – s. 355-356.
 35. Ягубова, С.М. Характерные особенности ультраструктурных изменений в надпочечниках и щитовидной железе при хронической гипоксии // Морфология, Научно-теоретический медицинский журнал, «XV Конгресс международной ассоциации морфологов», – 2020. №2-3, – с. 251.
 36. Yaqubova, S.M., Əkbərov, E.Ç., Kərimova, İ.İ. Stafilokokk mənşəli peritonit zamanı qalxanabənzər vəzi hüceyrələrinin patomorfoloji mənzərəsi // – Bakı: Tibb və elm, – 2021. №2, – s. 38-42.
 37. Yaqubova, S.M., Əkbərov, E.Ç., Rüstəмова, S.M. Stress amilinin endokrin sistemin morfoloqiyasına təsir mexanizmləri // Bakı: Azərbaycan Tibb Jurnalı, – 2021. №1, – s. 129-134.
 38. Yaqubova, S.M. Stafilokokk infeksiyası zamanı qalxanabənzər vəzinin parafolikulyar hüceyrələrinin – kalsitoninositlərinin maddələr mübadiləsində rolu // «Əczaçılığın müasir problemləri» mövzusunda V Beynəlxalq Elmi Konqresin materialları, – Bakı: – 2021, – s. 372-374.
 39. Yaqubova, S.M., İbişova, A.V., Əliyeva, G.N. İnfeksiya zamanı qalxanabənzər vəzidə baş verən struktur dəyişikliklərin qiymətləndirilməsi // Azərbaycan Tibb Universitetinin yaradılmasının 90 illik yubileyinə həsr olunmuş «Sağlam əmək və həyat təhlükəsizliyi – 2021» mövzusunda Elmi-praktik Konfransın materiallarının toplusu, – Bakı: – 2021. – s. 86-88.
 40. Yagubova, S.M. Compensatory-adaptive changes occurring in endocrine organs during experimental hypoxia // – Bakı: Məruzələr, – 2021. №1-2, – s. 38-41.

41. Yagubova, S.M. Impact of hypoxia and infection on the morphology of the thyroid gland // – Hannover: Archiv euromedica, – 2021. №4, – p. 41-44.
42. Yagubova, S.M. The ultrastructural features of the adrenal glands under the combined effect of hypobaric hypoxia and staphylococcal peritonitis // Ukraine: Світ медицини та біології, – 2021. 3(77), – p. 254-258.
43. Yagubova, SM, Akbarov, ECh Morphological Changes in Endocrine Organs During Hypoxia and Staphylococcal Infection // III Uluslararası Turaz Akademi «Şiddet Ve Medya» mövzusunda Adli Bilimlər, Adli Tip və Patoloji Konqresi toplusu, – Bakı: – 8-12 Eylül, – 2021. – p. 383.
44. Yagubova, S.M. Influence of pituitary and adrenal glands on compensatory-adaptive processes occurring in the body in conditions of barocamera hypoxia // Международной научно-практической конференции «Современная Медицина: Новый подход и актуальные исследования среди медицинских организаций образования Казахстана, ближнего и дальнего зарубежья, приуроченной ко дню всемирного дня борьбы с остеопорозом», – Актобе: – 20 октября, – 2021. – с. 54.
45. Yagubova, S.M. Light- and electron-microscopic characteristics of changes in the thyroid gland during chronic hypoxia // Germany: Archiv euromedica, – 2021. 11(6), – p. 51-54.
46. Yagubova, SM., Akbarov, ECh. Pathogenetic aspects of changes in the adenohypophysis under the combined effect of infection and hypoxia // The «XXVII International Symposium on Morphological Sciences «Cell, tissue, organs – experience, innovation and progress», – Almaty: – 2021. – p. 121.
47. Yaqubova, S.M., Əkbərov, E.Ç., Əliyeva, G.N. Hipobarik hipoksiya və infeksiyanın endokrin orqanların morfolojiyasına müştərək təsiri // Əməkdar elm xadimi, Dövlət mükafatı laureatı, prof. T.Ə.Əliyevin anadan olmasının 100 illik yubileyinə həsr olunmuş «Təbabətin aktual problemləri-2021»

- adlı elmi-praktik kongresin materialları, – Bakı: – 6 oktyabr, – 2021.– s. 343-344.
48. Yagubova, S.M., Akbarov, ECh Pathomorphological changes in mesenteric lymph nodes under the combined effects of hypoxia and infection // Collection of reseach papers of Scientific and practical conferense «Current issues of biomedical sciencies», – Kharkiv (Ukraine): – october 13, – 2021. – p. 139-140.
 49. Yagubova, S.M., Akbarov, ECh Ultrastructural changes in mesenteric lymph nodes during the combined effect of hypoxia and infection // Proceedings of the scholarly abstracts «XIX International conference of European Academy of sciences & Research», Publisher: «EASR» SciPub.de, – Germany: Hamburg, Gorch-Fock-Wall: – November, – 2021. – p. 24.
 50. Ягубова, С.М. Электронно-микроскопические особенности изменений в надпочечниках и щитовидной железе при хронической гипоксии // Вестник медицинского института «РЕАВИЗ». Реабилитация, Врач и Здоровье, – 2021. 11(5), – с. 42-50.

Dissertasiyanın müdafiəsi _____
il tarixində saat ____-da Azərbaycan Respublikasının Prezidenti
yanında Ali Attestasiya Komissiyasının Azərbaycan Tibb
Universitetinin nəzdində fəaliyyət göstərən BED 4.13 Birdəfəlik
dissertasiya şurasının iclasında keçiriləcək.

Ünvan: AZ 1022,. Bakı şəhəri, Ə.Qasımzadə küçəsi 14

Dissertasiya ilə Azərbaycan Tibb Universitetinin kitabxanasında
tanış olmaq mümkündür.

Dissertasiya və avtoreferatın elektron versiyaları Azərbaycan Tibb
Universitetinin rəsmi internet saytında (<https://www.amu.edu.az>)
yerləşdirilmişdir.

Avtoreferat _____ il tarixində zəruri
ünvanlara göndərilmişdir.

Çapa imzalanıb: 05.11.2022

Kağızın formatı: 60x84¹/₁₆

Həcm: 76609 işarə

Tiraj: 100